

Ortopedia e Traumatologia

Ilustrada

VOLUME 3 • NÚMERO 4 • 2012

Conheça a versão online

www.fmrp.usp.br/ral

www.fcm.unicamp.br/fcm/departamentos/departamento-de-ortopedia-e-traumatolog

Mionevrix®

carisoprodol, dipirona
e vitaminas B1, B6, B12

carisoprodol

dipirona

vitaminas B1, B6, B12

A SINERGIA NO TRATAMENTO DAS
DORES MUSCULOESQUELÉTICAS.⁵

carisoprodol

Promove relaxamento muscular e possui ação analgésica.^{1,3}

dipirona

Associada com carisoprodol tem maiores efeitos antiflogísticos do que se administrada isoladamente.³

vitaminas B1, B6, B12

Potencializam o efeito analgésico⁶ e favorecem a regeneração das fibras nervosas lesadas.¹

RÁPIDO INÍCIO
DE AÇÃO

30 min.

Eficaz e bem tolerado no tratamento de diversas patologias:³

Lombalgia Distensão muscular
Cervicalgia Dorsalgia
Cialgia

Mionevrix é bem tolerado¹

Contraindicação: pacientes que apresentem hipersensibilidade a quaisquer componentes da fórmula. Interação medicamentosa: interação com a levodopa.

Referências bibliográficas: 1) Bula do produto MIONEVRIX, comprimidos revestidos. Responsável Técnico: Dr. Wilson R. Farias. Guarulhos, SP. Achê Laboratórios Farmacêuticos S.A. MS: 1.0573.0114. 2) TOTH, PP. et al. Commonly used muscle relaxant therapies for acute low back pain: a review of carisoprodol, cyclobenzaprine hydrochloride and metaxalone. *Clinical Therapeutics*, v. 26, n.9, p.1355-67, 2004. 3) NASCIMENTO, CB; COUTINHO JUNIOR, N, LIVI SP; ARNOLDI, EG. Utilização de uma associação de analgésico, miorelaxante e vitaminas do complexo B em doenças degenerativas articulares, reumatismo extraarticulares e afecções reumáticas. *Folha Médica*, v.83, n.3, p.361-363, 1981. 4) ELENBAAS JK. Centrally acting skeletal muscle relaxants. *Am J. Hosp Pharm*, 37: 1313-23; 1980. 5) CABRERA, JA. Avaliação terapêutica da combinação de um miorelaxante e de analgésico com vitaminas do complexo B no tratamento de afecções do sistema músculo-esquelético. *Folha Médica*, 72, n.2, p. 113-115, 1976. 6) JOURNA, I. Analgesic and analgesia-potentiating action of B vitamins. *Schmerz*, v. 12, n. 2, p. 136-141, 1998. MIONEVRIX® (carisoprodol + associações). Via oral. Comprimidos revestidos. USO ADULTO. MS - 1.0573.0114.

MIONEVRIX, carisoprodol + associações, comprimidos revestidos, uso oral, uso adulto, MS - 1.0573.0114. Indicações: miorelaxante, antineurítico e antiálgico. Contraindicações: Hipersensibilidade a quaisquer dos componentes de sua fórmula; nos casos de *miastenia gravis*, discrasias sanguíneas e porfiria aguda intermitente. MIONEVRIX não deve ser utilizado no período da gestação e lactação. Devido à presença da dipirona sódica na sua formulação, MIONEVRIX é contraindicado em pacientes que tiveram rinite, urticária, asma ou reações alérgicas induzidas pelo ácido acetilsalicílico ou por outros agentes anti-inflamatórios. Advertências e Precauções: MIONEVRIX deve ser usado com cautela em pacientes com danos hepáticos ou renais ou com história de úlcera gástrica. O uso de pirazolônicos, inclusive a dipirona, pode ocasionar efeitos indesejáveis que vão desde simples alergia até depressão da granulocitopoiese e agranulocitose. Por este motivo, nos casos de tratamentos prolongados, os parâmetros hematológicos devem ser controlados periodicamente. Por não estar estabelecida a segurança do emprego do carisoprodol em crianças, não se recomenda o uso de MIONEVRIX em crianças. MIONEVRIX é um medicamento. Durante seu uso, não dirija veículos ou opere máquinas, pois sua agilidade e atenção podem estar prejudicadas. Interações medicamentosas: O cloridrato de piridoxina interage com a levodopa, acelerando o seu metabolismo sistêmico e consequentemente, acarretando uma redução do efeito terapêutico da levodopa na doença de Parkinson. Isso não ocorre se a levodopa estiver associada com inibidores da descarboxilase. A ranitidina e a cimetidina diminuem a absorção da cianocobalamina devido reduzirem a produção de ácido gástrico, necessário para a liberação da vitamina. Reações adversas: É geralmente bem tolerado. Os sintomas relacionados ao trato gastrointestinal são os mais comuns (náuseas, vômitos, aumento da motilidade intestinal, soluços), mas na maioria dos casos, não interferem no curso do tratamento. Têm sido relatados outros sintomas, tais como: sonolência, ataxia, tremor, irritabilidade, cefaléia, inquietação ou insônia, taquicardia, hipotensão postural e rubor facial. As reações idiossincrásicas observadas incluem: eritema multifórmico, prurido, urticária, eosinofilia, febre, angioedema, reações anafiláticas, diplopia, midriase, euforia, desorientação. Devido à presença da dipirona sódica na sua formulação, têm sido relatados raros casos de agranulocitose, anemia aplásica, anemia hemolítica, porfiria, reações cutâneas, hipotensão e broncoespasmo. Posologia: Um comprimido, 4 vezes ao dia. Esta dose pode ser aumentada até 2 comprimidos, 4 vezes ao dia, segundo a necessidade do caso e sob orientação médica. Nos casos agudos, o tratamento deverá ser de 24 a 48 horas. Nos casos subagudos, de 7 a 10 dias ou mais, segundo critério médico. SE PERSISTIREM OS SINTOMAS O MÉDICO DEVERÁ SER CONSULTADO. VENDA SOB PRESCRIÇÃO MÉDICA. Material técnico-científico de distribuição exclusiva à classe médica. MB_03 CPD 2167105(A) - FEVEREIRO/2012.

“Mionevrix é um medicamento. Durante seu uso, não dirija veículos ou opere máquinas, pois sua agilidade e atenção podem estar prejudicadas.”

CAC
Central de
atendimento
a clientes
0800 701 6900
cac@ache.com.br
8:00 h às 17:00 h (seg. a qui.)
8:00 h às 12:00 h (sex.)

MATERIAL TÉCNICO-CIENTÍFICO EXCLUSIVO À CLASSE MÉDICA.

achê

Sumário

Revista online

www.fmrp.usp.br/ral

www.fcm.unicamp.br/fcm/departamentos/departamento-de-ortopedia-e-traumatolog

Ortopedia e Traumatologia

Ilustrada


EDITORES

Alberto Cliquet Júnior
Helton Luiz Aparecido Defino

CORPO EDITORIAL

Américo Zoppi Filho
Antonio Carlos Shimano
Antonio Egydio de Carvalho Júnior
Celso Herminio Ferraz Picado
Cláudio Henrique Barbieri
Claudio Santili
Cleber Antonio Jansen Paccola
Edgard Eduard Engel
Élcio Landim
Fábio Ferraz do Amaral Ravaglia
Fernando Gomes Tavares
Gilberto Francisco Brandão
Heitor José Rizzardo Ulson
João Batista de Miranda
José Batista Volpon
Kevin A. Raskin
Marco Antonio Almeida Matos
Maurício Etchebehere
Maurício Kfuri Junior
Mauro Duarte Caron
Nilton Mazzer
Osvandré Lech
Philippe Neyret
Rodrigo Castro de Medeiros
Roger Badet
Rogério Teixeira da Silva
Romeu Krause
Sérgio Daher
Sérgio Rocha Piedade
William Dias Belangero

Publicação editada por

 Atha Comunicação & Editora

Criação, Diagramação e Produção Gráfica
Rua Machado Bittencourt, 190 - 4º andar - Conj. 410
Cep: 04044-000 - São Paulo - SP
Tel: (11) 5087-9502 - Fax: (11) 5579-5308
e-mail: 1atha@uol.com.br

O conteúdo dos artigos publicados não reflete necessariamente a opinião da Revista Ortopedia e Traumatologia Ilustrada

DETALHES TÉCNICOS DA CURETAGEM PARA TRATAMENTO DE LESÕES ÓSSEAS 107

Nelson Fabrício Gava, Edgard Eduard Engel

TRATAMENTO CIRÚRGICO MINIMAMENTE INVASIVO DAS ROTURAS DO TENDÃO CALCÂNEO 114

André Felipe Ninomiya, Rodrigo G. Pagnano, Alberto A. Terrabuio Jr., Marcelo A. Cruz, Cristiano Milano, Mauro César Mattos e Dinato

USO DA NAVEGAÇÃO INTRAOPERATÓRIA COM USO DO TOMÓGRAFO (O-ARM) E DO NAVEGADOR “STEALYH-STATION” NAS CIRURGIAS DA COLUNA..... 120

Sérgio Hennemann, Pedro Henrique Lacombe Antonelli

ARTRODESE TORÁCICA SELETIVA NO TRATAMENTO DA ESCOLIOSE IDIOPÁTICA DO ADOLESCENTE 125

Helton L. A. Defino, Carlos Fernando P. S. Herrero, Herton Rodrigo T. Costa



APOIO



ARTROLIVE

sulfato de glicosamina sulfato de condroitina

MAIS MOBILIDADE MENOS DOR²



MAIS Mobilidade sulfato de condroitina

- Estimula a síntese de hialuronato e proteoglicanos²



MENOS Dor sulfato de glicosamina

- Estimula a síntese de proteoglicanos²
- Efeito Anti-inflamatório²



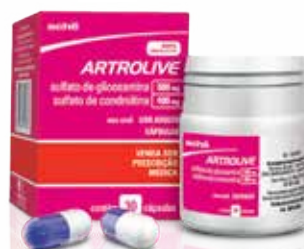MAIS Adesão ao Tratamento

- Por ser mais acessível proporciona maior adesão ao tratamento.



MENOS Custo¹

- Acesso ao tratamento para mais pacientes.



Cuidados
pela
Vida
Benefícios para uma vida melhor

Contraindicação: Pacientes que apresentem hipersensibilidade a quaisquer dos componentes de sua fórmula.
Interação medicamentosa: É recomendável que pacientes diabéticos monitorem seus níveis sanguíneos de glicose mais frequentemente durante o tratamento com Artrolive.

Referências bibliográficas: 1) Kairos Web Brasil. Disponível em: <<http://brasil.kairosweb.com/produto-artrolive-17900>>. Acesso em: Novembro 2011. Preço mais acessível, através do programa Cuidados pela Vida - Aché. 2) SEDA, Hilton & SEDA, Antônio Carlos. Osteoartrite. In MOREIRA, C. & CARVALHO, MAP (Eds). Reumatologia - Diagnóstico e tratamento. 2 ed. Rio de Janeiro: MEDSI, 2001. p. 289-307.

ARTROLIVE. sulfato de glicosamina + sulfato de condroitina - MS - 1.0573.0286- INDICAÇÕES: ARTROLIVE é indicado para osteoartrite, osteoartrite ou artrose em todas as suas manifestações. CONTRA-INDICAÇÕES: ARTROLIVE É CONTRA-INDICADO EM PACIENTES QUE APRESENTEM HIPERSENSIBILIDADE A QUALQUER DOS COMPONENTES DE SUA FÓRMULA; GRAVIDEZ E LACTAÇÃO. PRECAUÇÕES E ADVERTÊNCIAS: SÃO NECESSÁRIOS O DIAGNÓSTICO PRECISO E O ACOMPANHAMENTO CUIDADOSO DE PACIENTES COM SINTOMAS INDICATIVOS DE AFECÇÃO GASTROINTESTINAL, HISTÓRIA PREGRESSA DE ÚLCERA GÁSTRICA OU INTESTINAL, *DIABETES MELLITUS*, OU A CONSTATAÇÃO DE DISTÚRBIOS DO SISTEMA HEMATOPOIÉTICO OU DA COAGULAÇÃO SANGÜÍNEA ASSIM COMO PORTADORES DE INSUFICIÊNCIA DAS FUNÇÕES RENAL, HEPÁTICA OU CARDÍACA. SE OCORRER EVENTUALMENTE ULCERAÇÃO PÉPTICA OU SANGRAMENTO GASTROINTESTINAL EM PACIENTES SOB TRATAMENTO, A MEDICAÇÃO DEVERÁ SER SUSPensa IMEDIATAMENTE. DEVIDO À INEXISTÊNCIA DE INFORMAÇÕES TOXICOLÓGICAS DURANTE O PERÍODO GESTACIONAL, ARTROLIVE NÃO ESTÁ INDICADO PARA SER UTILIZADO DURANTE A GRAVIDEZ. NÃO EXISTEM INFORMAÇÕES SOBRE A PASSAGEM DO MEDICAMENTO PARA O LEITE MATERNO SENDO DESACONSELHADO SEU USO NESSAS CONDIÇÕES E AS LACTANTES SOB TRATAMENTO NÃO DEVEM AMAMENTAR. PODE OCORRER FOTOSSENSIBILIZAÇÃO EM PACIENTES SUSCETÍVEIS, PORTANTO PACIENTES COM HISTÓRICO DE FOTOSSENSIBILIDADE A OUTROS MEDICAMENTOS DEVEM EVITAR SE EXPOR À LUZ SOLAR. FORAM DESCRITOS NA LITERATURA, ALGUNS CASOS DE HIPERTENSÃO SISTÓLICA REVERSÍVEL, EM PACIENTES NÃO PREVIAMENTE HIPERTENSOS, NA VIGÊNCIA DO TRATAMENTO COM GLICOSAMINA E CONDRITINA. PORTANTO, A PRESSÃO ARTERIAL DEVE SER VERIFICADA PERIODICAMENTE DURANTE O TRATAMENTO COM ARTROLIVE. FORAM RELATADOS POUCOS CASOS DE PROTEINÚRIA LEVE E AUMENTO DA CREATININA-FOSFOQUINASE (CPK) DURANTE TRATAMENTO COM GLICOSAMINA E CONDRITINA, QUE VOLTARAM AOS NÍVEIS NORMAIS APÓS INTERRUPTÃO DO TRATAMENTO. INTERAÇÕES MEDICAMENTOSAS: O tratamento concomitante com anti-inflamatórios não-esteroidais pode incorrer no agravamento de reações adversas do sistema gastrointestinal, sendo recomendado um acompanhamento médico mais rigoroso nesses casos. Alguns autores da literatura médica descrevem que o uso de glicosamina e condroitina pode incorrer em um aumento da resistência à insulina, porém, esses estudos foram realizados com doses muito superiores às indicadas na terapêutica clínica normal e sua validade ainda é discutida por vários outros autores. Estudos recentes demonstraram que a associação condroitina e glicosamina, quando empregada em pacientes portadores de *diabetes mellitus* tipo II, não levou a alterações no metabolismo da glicose. Os resultados destes estudos não podem ser extrapolados para pacientes com diabetes mellitus descompensado ou não-controlado. É recomendável que pacientes diabéticos monitorem seus níveis sanguíneos de glicose mais frequentemente durante o tratamento com ARTROLIVE. O uso concomitante de ARTROLIVE com os inibidores da topoisomerase II (etoposídeo, teniposídeo e doxorubicina) deve ser evitado, uma vez que a glicosamina induziu resistência *in vitro* a estes medicamentos em células humanas cancerosas de cólon e de ovário. O tratamento concomitante de ARTROLIVE com anticoagulantes como o acenocoumarol, dicumarol, heparina e varfarina, pode levar ao aumento das chances de sangramento, devido a alterações nos valores de INR (International Normalized Ratio). Há relato de um caso na literatura de potencialização do efeito da varfarina, com consequente aumento dos valores sanguíneos de INR. Portanto, o uso concomitante de ARTROLIVE com anticoagulantes orais deve levar em conta avaliações rigorosas do INR. Reações adversas: SISTEMA CARDIOVASCULAR: EDEMA PERIFÉRICO E TAQUICARDIA JÁ FORAM RELATADOS COM O USO DA GLICOSAMINA, PORÉM NÃO FOI ESTABELECIDO UMA RELAÇÃO CAUSAL. FORAM DESCRITOS NA LITERATURA, ALGUNS CASOS DE HIPERTENSÃO SISTÓLICA REVERSÍVEL, EM PACIENTES NÃO PREVIAMENTE HIPERTENSOS, NA VIGÊNCIA DO TRATAMENTO COM GLICOSAMINA E CONDRITINA. PORTANTO, A PRESSÃO ARTERIAL DEVE SER VERIFICADA PERIODICAMENTE DURANTE O TRATAMENTO COM ARTROLIVE. SISTEMA NERVOSO CENTRAL: MENOS DE 1% DOS PACIENTES EM ESTUDOS CLÍNICOS APRESENTARAM CEFALÉIA, INSÔNIA E SONOLÊNCIA NA VIGÊNCIA DO TRATAMENTO COM A GLICOSAMINA. ENDOCRINO-METABÓLICO: ESTUDOS RECENTES DEMONSTRARAM QUE A ASSOCIAÇÃO CONDRITINA E GLICOSAMINA, QUANDO EMPREGADA EM PACIENTES PORTADORES DE *DIABETES MELLITUS* TIPO II, NÃO LEVOU A ALTERAÇÕES NO METABOLISMO DA GLICOSE. OS RESULTADOS DESTES ESTUDOS NÃO PODEM SER EXTRAPOLADOS PARA PACIENTES COM *DIABETES MELLITUS* DESCOMPENSADO OU NÃO-CONTROLADO. É RECOMENDÁVEL QUE PACIENTES DIABÉTICOS MONITOREM SEUS NÍVEIS SANGÜÍNEOS DE GLICOSE MAIS FREQUENTEMENTE DURANTE O TRATAMENTO COM ARTROLIVE. GASTROINTESTINAL: NÁUSEA, DISPEPSIA, VÔMITO, DOR ABDOMINAL OU EPIGÁSTRICA, CONSTIPAÇÃO, DIARRÉIA, QUEIMAÇÃO E ANOREXIA TÊM SIDO RARAMENTE DESCRITOS NA LITERATURA NA VIGÊNCIA DE TRATAMENTO COM GLICOSAMINA E CONDRITINA. PELE: ERITEMA, PRURIDO, ERUPÇÕES CUTÂNEAS E OUTRAS MANIFESTAÇÕES ALÉRGICAS DE PELE FORAM REPORTADAS EM ENSAIOS CLÍNICOS COM GLICOSAMINA. PODE OCORRER FOTOSSENSIBILIZAÇÃO EM PACIENTES SUSCETÍVEIS, PORTANTO PACIENTES COM HISTÓRICO DE FOTOSSENSIBILIDADE A OUTROS MEDICAMENTOS DEVEM EVITAR SE EXPOR À LUZ SOLAR. POSOLOGIA: Adultos: Recomenda-se iniciar a terapêutica com a prescrição de 1 cápsula via oral 3 vezes ao dia. Como os efeitos do medicamento se iniciam em média após a terceira semana de tratamento deve-se ter em mente que a continuidade e a não-interrupção do tratamento são fundamentais para se alcançar os benefícios analgésicos e de mobilidade articular. VENDA SOB PRESCRIÇÃO MÉDICA. MB_08 SAP 4056603. MB_08 SAP 4056801

Duo-Decadron

fosfato dissódico de dexametasona
acetato de dexametasona

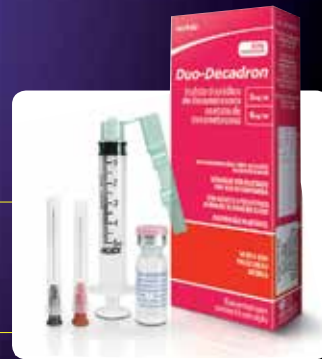Rápido início de ação e efeito prolongado

no tratamento das afecções músculo-esqueléticas e respiratórias^{1,4,5}

POTÊNCIA ANTI-INFLAMATÓRIA
a longo prazo.³

A dexametasona é equivalente à betametasona
e superior à prednisolona.²

SERINGA COM DISPOSITIVO PARA DESCARTE:
MAIS SEGURANÇA PARA O PROFISSIONAL DE SAÚDE,
COM MENOS RISCO DE CONTAMINAÇÃO BIOLÓGICA.
Kit completo de aplicação.⁵



Contraindicações: infecções fúngicas sistêmicas. **Interação Medicamentosa:** corticosteróides e ácido acetilsalicílico: devem ser usados com cautela em conjunto devido ao risco de hipoprotrombinemia.

DUO-DECADRON, fosfato dissódico de dexametasona 2 mg/ml - acetato de dexametasona 8 mg/ml - suspensão injetável - USO INTRAMUSCULAR, INTRA-ARTICULAR OU INTRALESIONAL - USO ADULTO E PEDIÁTRICO - MS - 1.0573.0297. Indicações: Condições nas quais os efeitos anti-inflamatório e imunossupressor dos corticosteróides são desejáveis, especialmente para tratamento intensivo durante períodos mais curtos. Em injeção intramuscular, quando for impraticável a terapia oral. **Endocrinopatias:** hiperglândia supra-renal congênita, tireoidite não-supratireoide e hipercalcemia associada com câncer. **Reumatopatias:** osteoartrite pós-traumática, sinovite da osteoartrite, artrite reumatóide, inclusive artrite reumatóide juvenil, bursite aguda e subaguda, artrite gotosa aguda, epicondrite, tenossinovite aguda inespecífica, artrite psoriática, espondilite anquilosante e artrite reumatóide juvenil. **Colagenopatias:** na exacerbção ou terapia de manutenção em "lupus" eritematoso disseminado e cardite aguda reumática. **Dermatopatias:** pénfigo, eritema multiforme grave (Síndrome de Stevens-Johnson), dermatite esfoliativa, dermatite herpetiforme bolhosa, dermatite seborréica grave, psoríase grave e micose fungídea. **Alergopatias:** Controle nos casos graves de asma brônquica, dermatite de contato, dermatite atópica, doença do soro, rinite alérgica estacional ou perene, reações de hipersensibilidade medicamentosa e reações transfusionais urticariformes. **Oftalmopatias:** processos inflamatórios e alérgicos oculares graves, como: herpes zoster oftálmico, irite, iridociclite, coriorretinite, uveíte e coroidite difusas posteriores, neurite óptica, oftalmia simpática, inflamação do segmento anterior do olho, conjuntivite alérgica, ceratite e úlceras marginais alérgicas de córnea. **Molestias gastrointestinais:** terapia sistêmica de colite ulcerativa e enterite regional. **Pneumopatias:** sarcoidose sistêmica, berriose, síndrome de Loeffler não-controlada com outros meios e pneumonia de aspiração. **Distúrbios hematológicos:** anemia hemolítica adquirida (auto-imune), trombocitopenia secundária em adultos, eritroblastopenia e anemia hipoplásica congênita. **Doenças neoplásicas:** para o tratamento paliativo de leucemias e linfomas em adultos e leucemia aguda na criança. **Estados edematosos:** para induzir diurese ou remissão da proteinúria na síndrome nefrótica sem uremia, do tipo idiopático ou devido ao "lupus" eritematoso. **Outras:** Triquinose com comprometimento neurológico ou miocárdico. **Por injeção intra-articular:** nos tecidos moles como terapia auxiliar, na administração em curto prazo em sinovite da osteoartrite, artrite reumatóide, bursite aguda e subaguda, artrite gotosa aguda, epicondrite, tenossinovite aguda inespecífica e osteoartrite pós-traumática. **Por injeção intralesional em:** queloides, lesões hipertróficas, infiltradas e inflamatórias de liquen plano, placas psoriáticas, granuloma anular, liquen simples crônico, "lupus" eritematoso discóide, necrobiose lipóide de diabético e alopecia areata. Em tumores císticos de aponurose ou de tendão. **Contraindicações:** infecções fúngicas sistêmicas. Hipersensibilidade a sulfitos ou qualquer outro componente deste produto (vide "precauções e advertências"). Administração de vacina com vírus vivo (vide "precauções e advertências"). **Precauções e Advertências:** ESTE MEDICAMENTO DEVE SER UTILIZADO EM CRIANÇAS MAIORES DE 12 ANOS. NÃO APLICAR POR VIA INTRAVENOSA DUO-DECADRON não se recomenda como terapia inicial em casos agudos, com risco de vida. DUO-DECADRON contém bissulfato de sódio, um sulfato que pode causar reações do tipo alérgico, incluindo sintomas anafiláticos e risco de vida ou episódios asmáticos menos graves em algumas pessoas suscetíveis. A prevalência total de sensibilidade ao sulfato na população em geral não é conhecida, sendo provavelmente baixa. A sensibilidade ao sulfato é encontrada com maior frequência em indivíduos asmáticos do que em não-smáticos. As preparações adrenocorticoideas de depósito podem causar atrofia no local de injeção. Para reduzir a probabilidade e a gravidade da atrofia, não se aplica via subcutânea, evita-se a injeção no músculo deltóide e, se possível, a repetição de injeções intramusculares no mesmo local. Relatos de literatura sugerem uma aparente associação entre o uso de corticosteróides e a ruptura da parede livre do ventrículo esquerdo após um infarto recente no miocárdio; portanto, terapia com corticosteróide deve ser ministrada com muito cuidado nestes pacientes. As doses médias ou grandes de hidrocortisona ou cortisona podem elevar a pressão sanguínea, causar retenção de sal e água e aumentar a excreção de potássio. Esses efeitos são menos prováveis de ocorrer com os derivados sintéticos, salvo quando usados em altas doses. Podem ser necessárias restrições dietéticas de sal e suplementação de potássio. Os corticosteróides aumentam a excreção de cálcio. Quando são ministradas em doses elevadas, alguns autores aconselham o uso de antiácidos entre as refeições para prevenir a úlcera péptica. Em pacientes sob tratamento com corticosteróide, sujeitos a "stress" inusitado, está indicado o aumento posológico dos corticosteróides de rápida atuação antes, durante e depois da situação de "stress". A insuficiência adrenocortical secundária, de origem medicamentosa, pode resultar de retirada muito rápida de corticosteróides e pode ser reduzida ao mínimo pela gradual redução posológica. Tal tipo de insuficiência relativa pode persistir algum mês após a interrupção do tratamento; portanto, em qualquer situação de "stress" que ocorra durante aquele período, deve restituir-se a terapia com corticosteróide ou pode ser necessário aumentar a posologia. Uma vez que a secreção mineralocorticóide pode estar prejudicada, deve administrar-se simultaneamente sal e/ou substância mineralocorticóide. Após terapia prolongada, a retirada de corticosteróides pode resultar em sintomas da síndrome de retirada de corticosteróides, compreendendo febre, mialgia, artralgia e mal-estar. Isso pode ocorrer em pacientes mesmo sem evidência de insuficiência da supra-renal. Dado o fato de terem ocorrido raros casos de reações anafiláticas em pacientes que se encontra em tratamento parenteral de corticosteróides, devem-se tomar medidas adequadas de precaução, antes de se administrar o medicamento, especialmente quando o paciente mostra história de alergia a qualquer substância medicamentosa. A administração de vacinas de vírus vivo é contra-indicada em indivíduos recebendo doses imunossupressivas de corticosteróides. Se forem administradas vacinas de vírus ou bactérias inativadas em indivíduos recebendo doses imunossupressivas de corticosteróides, a resposta esperada de anticorpos séricos pode não ser obtida. Entretanto, os procedimentos de imunização podem ser realizados em pacientes que estão recebendo corticosteróides como terapia de reposição, por exemplo, para a doença de Addison. O uso de DUO-DECADRON em altas dosagens ou por tempo prolongado pode causar imunossupressão semelhante a outros corticosteróides. **MEDICAMENTOS IMUNOSSUPRESSORES PODEM ATIVAR FOCOS PRIMÁRIOS DE TUBERCULOSE. OS MÉDICOS QUE ACOMPANHAM PACIENTES SOB IMUNOSSUPRESSÃO DEVEM ESTAR ALERTAS QUANTO À POSSIBILIDADE DE SURTIAMENTO DE DOENÇA ATIVA, TOMANDO, ASSIM, TODOS OS CUIDADOS PARA O DIAGNÓSTICO PRECOZE E TRATAMENTO.** Se corticosteróides estiverem indicados em pacientes com tuberculose latente ou perituberculária, faz-se necessária estreita observação, dada a possibilidade de ocorrer reativação da doença. Durante terapia com corticosteróide prolongada, esses pacientes devem receber quimioprofilaxia. Os esteróides devem ser utilizados com cautela em colite ulcerativa se houver probabilidade de perfuração iminente, abscesso ou infecções piogênicas. Outras: diverticulite, anastomoses intestinais recentes, úlcera péptica ativa ou latente, insuficiência renal, hipertensão, osteoporese e "mástenia gravis". Sinais de irradiação do peritônio, após perfuração gastrointestinal, em pacientes recebendo grandes doses de corticosteróides, podem ser mínimos ou ausentes. Tem sido relatada embolia gordurosa com possível consequência de hipercoagulabilidade. Em pacientes com hipotireoidismo ou com círose, o efeito de corticosteróides sobre-se intensificado. Em alguns pacientes, os esteróides podem aumentar o diâmetro e a motilidade e o número dos espermatozoides. Os corticosteróides podem mascarar alguns sinais de infecção, podendo surgir novas infecções durante o seu uso. Em casos de malária cerebral, o uso de corticosteróides está associado com prolongamento do coma e maior incidência de pneumonia e hemorragia gastrointestinal. Os corticosteróides podem ativar a amebíase latente. Portanto, é recomendado que ambas as amebíases latente ou ativa sejam excluídas antes de ser iniciada a terapia com corticosteróide em qualquer paciente que tenha diarréia não-explicada. O uso prolongado de corticosteróides pode produzir catarata subcapsular posterior, glaucoma com possível lesão dos nervos ópticos e pode estimular o estabelecimento de infecções oculares secundárias por fungos ou vírus. Os corticosteróides devem ser usados com cautela em pacientes com diabetes não-explicada. O crescimento e o desenvolvimento de crianças em tratamento prolongado com corticosteróide devem ser cuidadosamente observados. A injeção intra-articular de corticosteróide pode produzir efeitos sistêmicos e locais. Acentuado aumento da dor, acompanhado de tumefação local, maior restrição de movimentos, febre e mal-estar são sugestivos de artrite séptica. Se ocorrer complicação e for confirmado o diagnóstico de artrite séptica, deve instituir-se adequada terapia antimicrobiana. Deve evitar-se a injeção de corticosteróides em local infectado. É necessário o exame adequado de qualquer líquido articular presente, a fim de se excluir processo séptico. Os corticosteróides não devem ser injetados em articulações instáveis. A injeção intra-articular frequente pode resultar em lesão aos tecidos articulares. Os pacientes devem ser insistentemente advertidos sobre a importância de, enquanto o processo inflamatório permanecer ativo, não abusarem das articulações nas quais foi obtido alívio sintomático. Uso na gravidez e em nutrízes: uma vez que os estudos de reprodução humana não foram realizados com corticosteróides, o uso dessa droga na gravidez ou em mulheres em idade fértil requer que os benefícios previstos sejam pesados contra os possíveis riscos para a mãe e para o embrião ou feto. As crianças nascidas de mães que receberam doses substanciais de corticosteróides durante a gravidez devem ser cuidadosamente observadas quanto a sinais de hipoadrenalismo. Os corticosteróides aparecem no leite materno, podendo inibir o crescimento e interferir na produção de anticorpos de corticosteróides. Mães que tomam doses farmacológicas de corticosteróides devem ser advertidas no sentido de não amamentarem. **Categoria C para uso em gravidez e nutrízes: este medicamento não deve ser utilizado por mulheres grávidas ou nutrízes sem orientação médica ou do cirurgião dentista.** **Interações Medicamentosas:** Corticosteróides e ácido acetilsalicílico: devem ser usados com cautela em conjunto devido ao risco de hipoprotrombinemia. A utilização de corticosteróide com fenitoína, fenobarbital, efedrina e rifampicina podem acentuar a depuração metabólica dos corticosteróides, resultando em níveis sanguíneos diminuídos em menor atividade fisiológica, requerendo, portanto, ajuste na posologia de corticosteróide. Estas interações podem interferir com os testes de supressão da dexametasona, que deverão ser interpretados com cuidado durante a administração destas drogas. Os resultados falsos-negativos nos testes de supressão da dexametasona têm sido reportados em pacientes sob tratamento com a indometacina. Com o uso concomitante de corticosteróides e anticoagulantes cumarínicos, deve-se verificar frequentemente o tempo de protrombina, pois há referências de que os corticosteróides alteram a resposta a estes anticoagulantes. Corticosteróides associadas a diuréticos depletadores de potássio requer observação dos pacientes quanto a ocorrência de hipocalcemia. Os corticosteróides podem afetar o teste do nitroazotetrazol na infecção bacteriana, produzindo resultados falsos-negativos. **Reações Adversas:** Os seguintes efeitos colaterais têm sido relacionados com o uso de corticosteróides, podendo ser verificados também com DUO-DECADRON. **DISTÚRBIOS HIDRO-ELETROLÍTICOS:** retenção de sódio, retenção de líquido, insuficiência cardíaca congestiva em pacientes suscetíveis, perda de potássio, alcalose hipocalcêmica, hipertensão. **MUSCULO-ESQUELÉTICOS:** fraqueza muscular, miopatia esteroide, fraturas vertebrais por compressão, necrose asséptica das cabeças femorais e úmerais, fratura patológica dos ossos longos, ruptura de tendão. **GASTROINTESTINAIS:** úlcera péptica com possível perfuração e hemorragia, perfuração do intestino grosso e delgado, particularmente em pacientes com patologia intestinal inflamatória, pancreatite, distensão abdominal, esofagite ulcerativa. **DERMATOLÓGICOS:** retardar na cicatrização das feridas, adelgaçamento e fragilidade da pele, petéquias e equimoses, eritema, aumento da sudorese. Pode suprimir as reações aos testes cutâneos. Outras reações cutâneas como dermatite alérgica, urticária, edema angioneurótico. **NEUROLÓGICOS:** convulsões, aumento da pressão intracraniana com papiledema (pseudotumor cerebral) geralmente após o tratamento, vertigem, cefaléia, distúrbios psíquicos. **ENDOCRINOS:** irregularidades menstruais, desenvolvimento do estado cushingóide, supressão do crescimento da criança, ausência de resposta adrenocortical e hipofisária secundária, particularmente por ocasião de "stress", como nos traumas, na cirurgia ou na doença. Dueda da tolerância aos carboidratos, manifestações do diabetes mellitus latente, maiores necessidades de insulina ou de hipoglicemiantes orais no diabete, hirsutismo. **OPHTALMOLÓGICOS:** catarata subcapsular posterior, aumento da pressão intra-ocular, glaucoma, exoftalmia. **METABÓLICOS:** balanço nitrogenado negativo, devido ao catabolismo proteico. **CARDIOVASCULAR:** ruptura do miocárdio após infarto do miocárdio recente (vide "Precauções e Advertências"). **OUTROS:** reações anafiláticas ou de hipersensibilidade. **INJEÇÃO INTRAMUSCULAR:** As posologias variam de um a dois frascos-ampolas de 1 ml. A dose recomendada para a maioria dos pacientes adultos é de 1 a 2 ml, porém a dose de 1 ml geralmente proporciona alívio dos sintomas em média por uma semana e pode ser suficiente para alguns pacientes. Se necessário, continuar o tratamento, a posologia pode ser repetida em intervalos de 1 a 3 semanas. **Injeção intra-articular e nos tecidos moles:** a dose usual é de 0,5 a 2 ml. Se for necessário prolongar o tratamento, podem repetir-se as doses a intervalos de 1 a 3 semanas. Nas tendinites e bursites, a dose varia na dependência da localização e da gravidade da inflamação. **Injeção intralesional:** a dose usual é de 0,1 a 0,2 ml por local de aplicação. Nas dermatopatias (por ex. psoríase) a dose total não deve exceder 2 ml. O intervalo entre as injeções varia de algumas semanas a alguns meses, dependendo da afecção tratada e da resposta. **"SE PERSISTIREM OS SINTOMAS, O MÉDICO DEVERÁ SER CONSULTADO." VENDA SOB PRESCRIÇÃO MÉDICA. "Material técnico científico de distribuição exclusiva à classe médica" MB_15_SAP_4076603** Maio/2012.

CAC
Central de atendimento
a clientes
0800 701 6900
cac@ache.com.br
8:00 h às 18:00 h (seg. a sex.)

Referências Bibliográficas: 1) McEVOY, Gerald K. Adrenals: Dexamethasone. In: McEVOY, Gerald K. AHFS DRUG INFORMATION. USA: American Society of Health-System Pharmacists, 1996. p. 2230-1. 2) RANG HP, et al. Farmacologia. Seção 3: Fármacos que afetam os principais sistemas orgânicos. Rio de Janeiro: Guanabara Koogan, 2003. p. 470- 8. 3) DAMIANI D, et al. Corticoterapia e suas repercussões: a relação custo-benefício. *Pediatrics*, 1: 71-82; 2001. 4) Micromedex HealthCare Series: Drugdex dexamethasone. Disponível em: www.thomsonhc.com. Acesso em: maio de 2012. 5) Bula do produto. DUO-DECADRON: (fosfato dissódico de dexametasona + acetato de dexametasona). MS - 1.0573.0297.

MATERIAL TÉCNICO-CIENTÍFICO EXCLUSIVO À CLASSE MÉDICA.

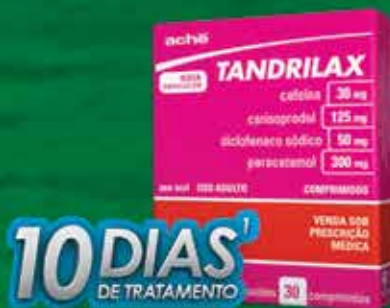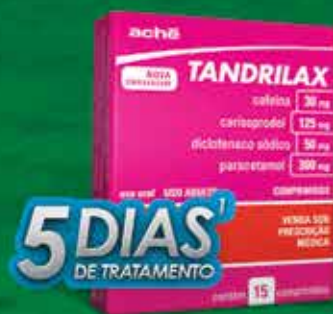achē

EM 2012 A NOSSA
EFETIVIDADE
VAI FAZER A DIFERENÇA

TANDRILAX[®]

carisoprodo, cafeína
diclofenaco sódico, paracetamol
EFETIVO NA REDUÇÃO DA DOR.²

- Associação de anti-inflamatório, relaxante muscular e analgésico.¹
- Alívio da dor lombar com menor sedação.²
- Excelente tolerabilidade.²



Referências bibliográficas: 1) Bula do produto TANDRILAX, comprimidos. Responsável técnico: Dr. Wilson R. Farias, Guarulhos, SP, Achê Laboratórios Farmacêuticos S.A. 2) GARCIA FILHO, R.J. et al. Ensaio clínico randomizado, duplo-cego, comparativo entre a associação de cafeína, carisoprodo, diclofenaco sódico e paracetamol e a ciclobenzaprina, para avaliação da eficácia e segurança no tratamento de pacientes com lombalgia e lombociatalgia agudas. Acta Ortop Bras, v. 14, n. 1, p. 11-16, 2006.

Contraindicação: Hipersensibilidade a qualquer dos componentes da fórmula. **Interação medicamentosa:** A administração concomitante de glicocorticóides e outros agentes anti-inflamatórios não-esteróides pode levar ao agravamento de reações adversas gastrointestinais.

TANDRILAX é um medicamento. Durante seu uso, não dirija veículos ou opere máquinas, pois sua agilidade e atenção podem estar prejudicadas.

MINIBULA: TANDRILAX, cafeína/carisoprodo/diclofenaco sódico / paracetamol. 30/125/50/300. Comprimidos. Uso oral. Uso adulto. **Indicações:** Tratamento de reumatismo nas suas formas inflamatório-degenerativas agudas e crônicas; crises agudas de gota, estados inflamatórios agudos, pós-traumáticos e pós-ortóicos. Exacerbações agudas de artrite reumatóide e osteoartrite e estados agudos de reumatismo nos tecidos extra-articulares e como coadjuvante em processos inflamatórios graves decorrentes de quadros infecciosos. **Contraindicações:** Nos casos de úlcera péptica em atividade; hipersensibilidade a qualquer dos componentes de sua fórmula; distúrbios hemorrágicos (trombocitopenia, distúrbios da coagulação), porfiria; insuficiência cardíaca, hepática ou renal grave; hipertensão grave. É contraindicado em pacientes asmáticos nos quais são precipitados acessos de asma, urticária ou rinite aguda pelo ácido acetilsalicílico e demais inibidores da via da ciclooxigenase da síntese de prostaglandinas. **Precauções e Advertências:** O uso em pacientes idosos, geralmente mais sensíveis aos medicamentos, deve ser cuidadosamente observado. Desaconselha-se o uso do TANDRILAX durante a gravidez e lactação. A possibilidade de reativação de úlceras pépticas requer anamnese cuidadosa quando houver história progressiva de dispepsia, hemorragia gastrointestinal ou úlcera péptica. Nas indicações do TANDRILAX por períodos superiores a dez dias, deverá ser realizado hemograma e provas de função hepática antes do início do tratamento e, periodicamente, a seguir. A diminuição da contagem de leucócitos e/ou plaquetas, ou do hematócrito requer a suspensão da medicação. Em pacientes portadores de doenças cardiovasculares, a possibilidade de ocorrer retenção de sódio e edema deverá ser considerada. Observando-se reações alérgicas pruriginosas ou eritematosas, febre, icterícia, cianose ou sangue nas fezes, a medicação deverá ser imediatamente suspensa. Não use outro produto que contenha paracetamol. Não é indicado para crianças abaixo de 14 anos, com exceção de casos de artrite juvenil crônica. **Interações medicamentosas:** O diclofenaco sódico, constituinte do TANDRILAX, pode elevar a concentração plasmática de lítio ou digoxina, quando administrado concomitantemente com estas preparações. Alguns agentes anti-inflamatórios não-esteróides são responsáveis pela inibição da ação de diuréticos da classe da furosemida e pela potenciação de diuréticos poupadores de potássio, sendo necessário o controle periódico dos níveis séricos de potássio. A administração concomitante de glicocorticóides e outros agentes anti-inflamatórios não-esteróides pode levar ao agravamento de reações adversas gastrointestinais. A biodisponibilidade do TANDRILAX é alterada pelo ácido acetilsalicílico quando este composto é administrado conjuntamente. Recomenda-se a realização de exames laboratoriais periódicos quando anticoagulantes forem administrados juntamente com TANDRILAX, para alertar se o efeito anticoagulante desejado está sendo mantido. Pacientes em tratamento com metotrexato devem abster-se do uso do TANDRILAX nas 24 horas que sucedem sua ingestão, uma vez que a concentração sérica pode elevar-se, aumentando a toxicidade deste quimioterápico. **Reações adversas:** Distúrbios gastrointestinais como dispepsia, dor epigástrica, recorrência de úlcera péptica, náuseas, vômitos e diarreia. Ocasionalmente, podem ocorrer cefaléia, sonolência, confusão mental, tonturas, distúrbios da visão, edema por retenção de eletrólitos, hepatite, pancreatite, nefrite intersticial. Foram relatadas raras reações anafilatóides urticariformes ou asmaiformes bem como síndrome de Stevens-Johnson e síndrome de Lyell, além de leucopenia, trombocitopenia, pancitopenia, agranulocitose e anemia aplástica. O uso prolongado pode provocar necrose papilar renal. TANDRILAX é um medicamento. Durante seu uso, não dirija veículos ou opere máquinas, pois sua agilidade e atenção podem estar prejudicadas. **Posologia:** A dose mínima diária recomendada é de um comprimido a cada 12 horas e a duração do tratamento deve ser a critério médico e não deverá ultrapassar 10 dias. Tratamentos mais prolongados requerem observações especiais (vide "Precauções"). Os comprimidos do TANDRILAX deverão ser ingeridos inteiros (sem mastigar), às refeições, com auxílio de líquido. SE PERSISTIREM OS SINTOMAS O MÉDICO DEVERÁ SER CONSULTADO. VENDA SOB PRESCRIÇÃO MÉDICA. MS - 1.0573.0055. Material técnico-científico de distribuição exclusiva à classe médica. SAP 4104203 07/08

 **CAC**
Central de atendimento
a clientes
0800 701 6900
cac@ache.com.br
8:00 h às 18:00 h (seg. a sex.)

MATERIAL TÉCNICO-CIENTÍFICO EXCLUSIVO À CLASSE MÉDICA
Maio/2012

achē

DETALHES TÉCNICOS DA CURETAGEM PARA TRATAMENTO DE LESÕES ÓSSEAS

TECHNICAL ASPECTS OF CURETTAGE FOR BENIGN BONE LESIONS TREATMENT

Nelson Fabrício Gava¹
Edgard Eduard Engel²

1. Médico Assistente do Ambulatório de Oncologia Ortopédica do Hospital das Clínicas de Ribeirão Preto – USP.

2. Professor Doutor do Departamento de Biomecânica, Medicina e Reabilitação do Aparelho Locomotor da Faculdade de Medicina de Ribeirão Preto – USP.

Correspondência: Prof. Dr. Edgard Eduard Engel. Hospital das Clínicas da Faculdade de Medicina de Ribeirão Preto – USP. Departamento de Biomecânica, Medicina e Reabilitação do Aparelho Locomotor, 11º andar. Av. Bandeirantes, 3900. Bairro Monte Alegre. CEP 14048-900. Ribeirão Preto – SP, Brasil. E-mail: engel@fmrp.usp.br

RESUMO

A curetagem é a técnica mais comumente utilizada no tratamento de lesões ósseas benignas. Apesar da frequência, alguns detalhes técnicos como tamanho e formato da janela óssea, sistematização do procedimento, necessidade de tratamento adjuvante e substâncias de preenchimento são pouco discutidas. O objetivo deste trabalho é a apresentação da técnica cirúrgica e a atualização do leitor sobre este procedimento.

Descritores: curetagem, neoplasias ósseas, técnicas, cirurgia.

ABSTRACT

Curettage is the most common technique used for the treatment of bone lesions. Although most orthopedic surgeons are familiar to it, many details are commonly overlooked. This manuscript discusses some of these details in relation to the bone window size and shape, procedure systematization, need of adjuvant therapy and available filling substances. Besides the systematic surgical technique, an up-to-date revision about curettage is made.

Keywords: curettage, bone neoplasms, techniques, surgery.

INTRODUÇÃO

A curetagem é uma das técnicas cirúrgicas disponíveis para o tratamento de tumores ósseos e tem como objetivo a remoção de todo tecido neoplásico¹.

A definição da margem cirúrgica é indispensável quando se descreve um procedimento cirúrgico oncológico, sendo a curetagem um método de ressecção intralesional, ou seja, o plano de dissecação encontra-se dentro do tumor².

É método adequado para tratamento cirúrgico de diversos tumores ósseos benignos³ apresentando taxa de recidiva local mais elevada quando comparada com as ressecções², porém muitas vezes possibilita melhores resultados funcionais devido ao menor dano estrutural no osso acometido.

INDICAÇÕES

Lesões frequentemente tratadas por curetagem:

- Fibroma não ossificante;
- Encondroma;
- Cisto ósseo aneurismático;
- Cisto ósseo solitário;
- Condriblastoma;

- Osteblastoma;
- Displasia fibrosa;
- Tumor de Células Gigantes;
- Osteoma Osteóide;
- Fibroma Condrômixóide;
- Granuloma Eosinofílico;
- Osteomielite.

TÉCNICA CIRÚRGICA

Inicialmente, a região da lesão é localizada utilizando-se parâmetros anatômicos, baseados na radiografia ou com auxílio de intensificador de imagem. A escolha do acesso é orientada considerando-se a região mais acometida do córtex ósseo utilizando a dissecação por planos sem comprometer as estruturas vasculo-nervosas. Uma vez exposto o osso, colocam-se compressas na região superior e inferior do osso presas entre o afastador de Hohmann e o osso. Isto impede que fragmentos curetados fiquem no local e se implantem nas partes moles. Este procedimento é especialmente importante no caso de tumores com maior tendência à implantação como o Condroblastoma^{1,2} (Figura 1).

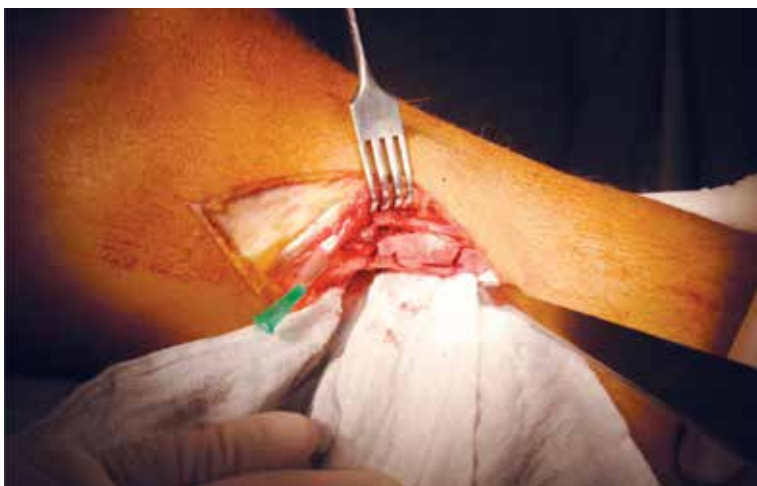


Figura 1. Colocação das compressas para evitar contaminação das partes moles com tecido neoplásico.

O contorno da janela óssea pode ser marcado com osteótomo ou azul de metileno. Em seguida são realizadas perfurações com broca para evitar que o traço da secção óssea provocada pelo osteótomo progrida para regiões indesejadas (Figura 2).

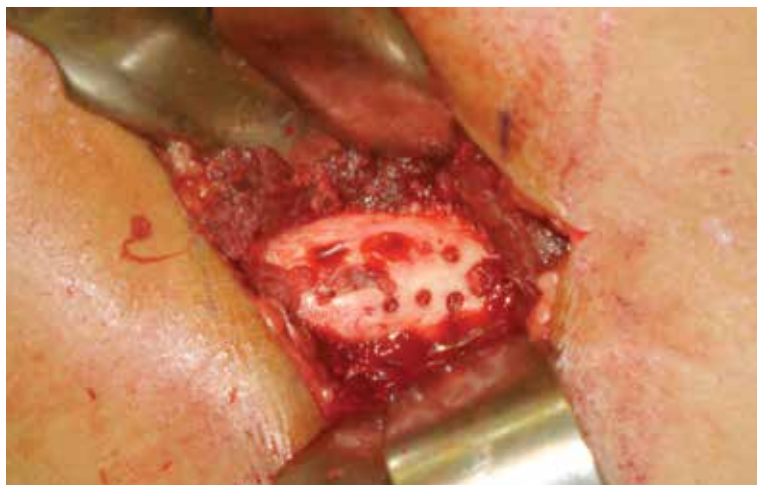

Figura 2. Perfurações do córtex delimitando formato oval da janela

Com o osteótomo, as perfurações são unidas formando uma janela no córtex ósseo. A janela deve ter ao menos o diâmetro da lesão para possibilitar que a cureta alcance todas as paredes internas (Figura 3). Economizar no tamanho da janela aumenta sensivelmente o risco de ressecção incompleta e, por conseguinte, de recidiva local.

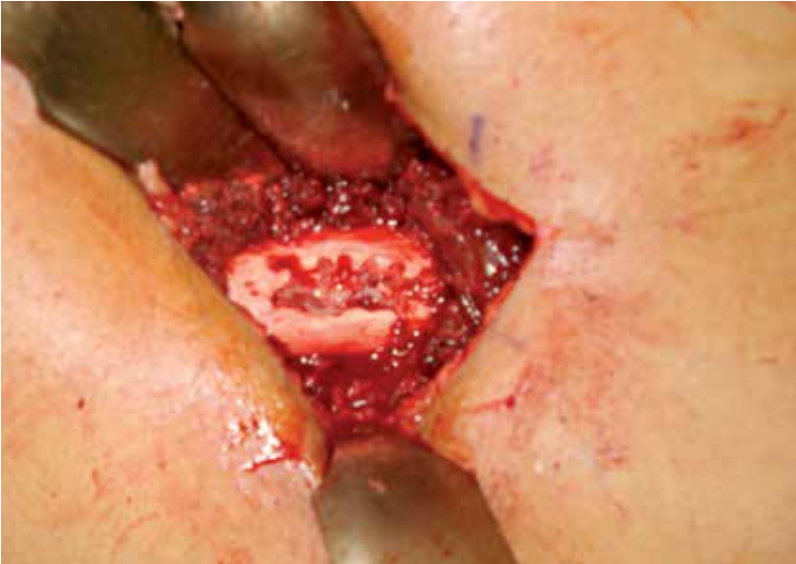

Figura 3. Removida janela cortical e realizada exposição do tumor.

A janela oval é tida, historicamente, como a que provoca menor dano estrutural e de menor risco de fratura durante e após o procedimento², no entanto, Camargo et al. não encontraram diferença significativa ao comparar janelas ovais e quadradas quanto à resistência óssea à torção em experimento realizado em cães⁴. Remove-se então a janela cortical e o tumor é exposto. A borda da janela pode ser regularizada ou ampliada se necessário com uso de saca-bocados (Figura 4).

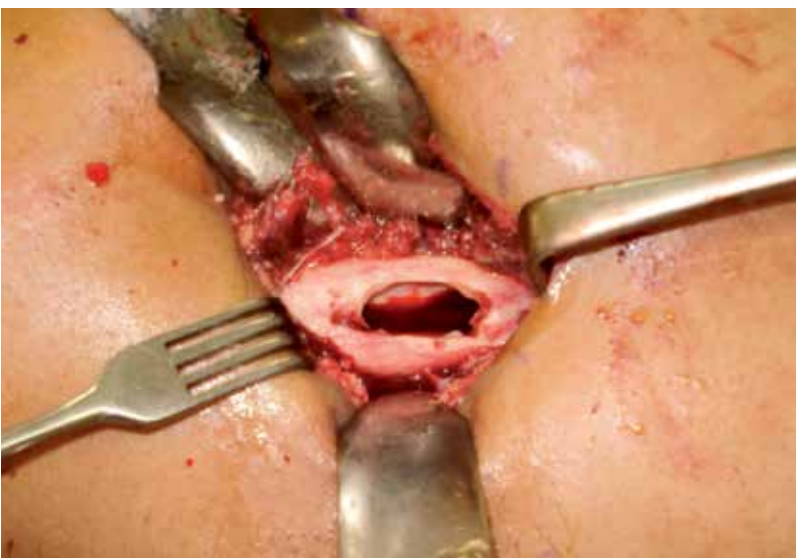


Figura 4. Cavidade após regularização da borda e curetagem.

A massa tumoral é então removida com curetas até que a cavidade não apresente tecido tumoral macroscopicamente visível ou palpável (Figura 5). Normalmente, inicia-se com as curetas maiores e o acabamento é feito com as curetas menores³. É importante que se sistematize a curetagem obedecendo um sentido horário ou anti-horário para evitar que se deixem regiões sem curetagem ou se perca tempo repetindo o procedimento numa mesma região.

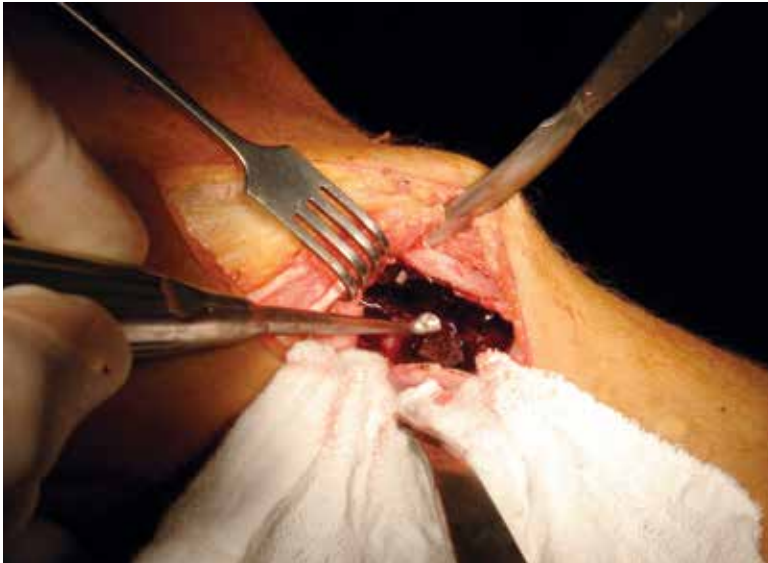


Figura 5. Limpeza do interior da cavidade com curetas. Utilizam-se curetas de tamanho cada vez menor. A limpeza com cada cureta deve iniciar-se em um ponto e seguir no sentido horário ou anti-horário até alcançar o mesmo ponto.

Em seguida a cavidade é ampliada com uso de uma broca esférica tipo oliva ou rotosteótomo⁵ e abundantemente lavada com soro fisiológico para remover detritos e células tumorais remanescentes (Figura 6). As compressas são então removidas com cuidado e a ferida cirúrgica lavada de novo com soro fisiológico.

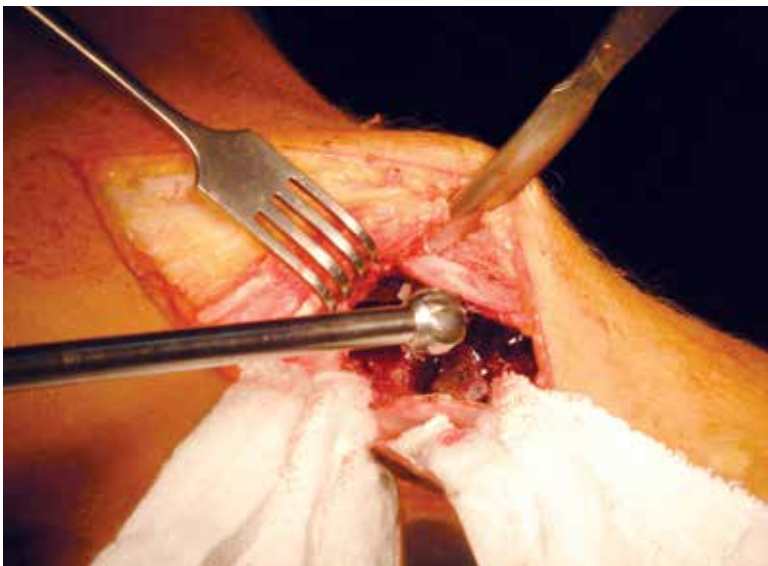


Figura 6. Uso de broca esférica para regularização das paredes da cavidade evitando que fiquem restos de tumor em pequenas frestas e saliências.

CURETAGEM AMPLIADA

O termo curetagem ampliada refere-se ao uso de adjuvantes para aumentar as margens da ressecção, provocando necrose de células tumorais na periferia da região curetada^{1,2}. Visa à erradicação da doença microscópica por meios térmicos ou químicos e assim diminuir possibilidade de recidiva local^{1,2}. Quando comparada com a curetagem simples, principalmente nos casos de lesões mais agressivas como o Tumor de Células Gigantes, apresenta taxas de recorrência local significativamente mais baixa¹.

Dentre os principais elementos usados nesse tipo de procedimento destacam-se o termocautério, o nitrogênio líquido e o fenol⁶. Não há método ideal, a utilização depende da disponibilidade dos materiais e da experiência do cirurgião para escolha entre um ou outro adjuvante.

Apesar da diminuição da incidência de recidiva quando a cimentação é associada à curetagem, experimentos mostram que a temperatura alcançada pelo cimento ósseo ou PMMA (polimetil metacrilato) não é suficiente

para provocar a necrose celular. Portanto, seu uso não deve substituir outros métodos de adjuvância⁷. O fenol é um agente citotóxico não seletivo. É usado localmente na cavidade e produz morte celular superficial por 1 a 2mm. Como desvantagem atua sobre outros tecidos e é sistemicamente tóxico⁸. O nitrogênio líquido, ou criocauterização, pode produzir necrose celular num raio de até 2cm a partir da superfície óssea sendo mais efetiva do que o fenol⁸. Apesar de alguns autores demonstrarem baixas taxas de recidiva e complicações locais, principalmente para tratamento de condrossarcomas de baixo grau⁹, o maior dano tecidual está relacionado à maior incidência de fraturas patológicas e lesões de vasos e nervos se usada a técnica de derramamento local⁸. O termocautério por feixe de argônio é simples e muito utilizado, porém há menos dados sobre sua eficácia e complicações⁸. O mais comum é a utilização do eletrocautério normal por sua simplicidade e custo (Figura 7). No entanto, não é possível controlar a intensidade do dano infligido aos tecidos normais.

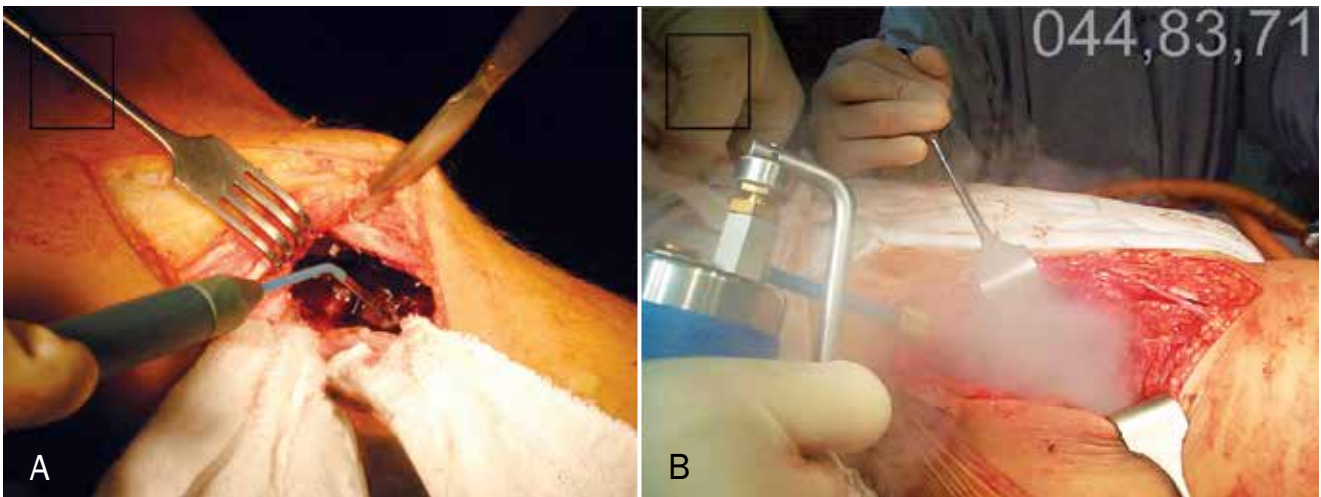


Figura 7. Métodos adjuvantes. (A) Eletrocauterização. (B) Criocauterização.

PREENCHIMENTO DA CAVIDADE

Usualmente a cavidade deixada após curetagem (Figura 8) necessita de preenchimento. As principais opções são: o enxerto ósseo autólogo, aloenxerto, cimento ósseo (PMMA) e substitutos ósseos.

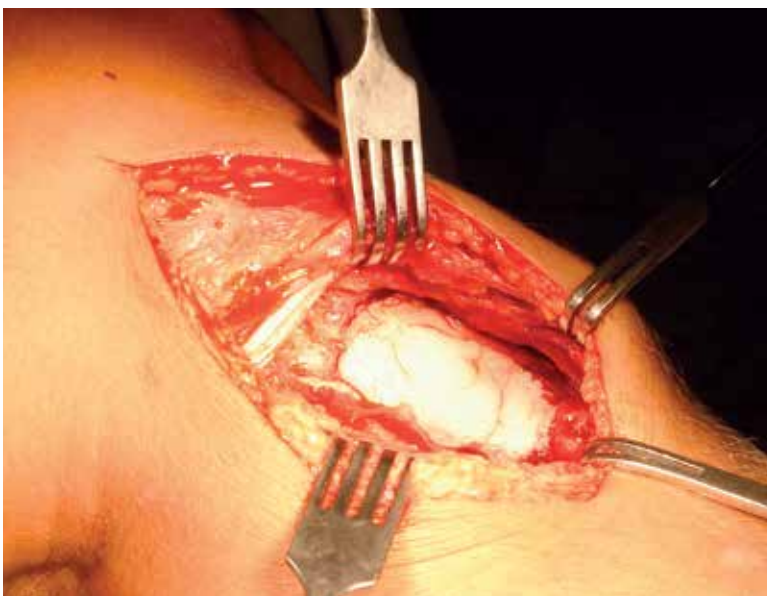

Figura 8. Preenchimento da lesão com cimento.

O enxerto ósseo autógeno tem como vantagem a melhor taxa de integração, pois contém os componentes básicos para integração e cura: fatores de crescimento osteoindutores (células mesenquimais primitivas indiferenciadas ou células-tronco) e matriz osteocondutora (para criar um arcabouço estrutural, ambiente favorável para boa função das células e formação de osso novo com integração completa ao hospedeiro). Porém, está associado à morbidade da área doadora e nem sempre está disponível em quantidade suficiente para o preenchimento completo da falha deixada pela curetagem⁸.

Em contrapartida, o aloenxerto também é incorporado de maneira satisfatória (tem perfil osteocondutor, porém baixo desempenho como osteoindutor). Está disponível em grande quantidade em bancos de osso, oferecendo material suficiente para preencher qualquer falha óssea. A principal desvantagem é a dificuldade ao acesso a bancos de osso e o preço. O aloenxerto esponjoso apresenta ainda o baixo, mas catastrófico, risco de transmissão de doenças infectocontagiosas.

O cimento ósseo por sua vez proporciona estabilidade imediata sem depender de integração, acelerando a reabilitação. Considera-se também a facilidade de reconhecimento de eventuais recidivas o que é especialmente desejável em tumores como o Tumor de Células Gigantes¹⁰, o Condrossarcoma e o Condrossarcoma de baixo grau^{10,11}. São críticas ao uso do cimento, a possibilidade de soltura com formação de halo fibroso que pode comprometer a estabilidade mecânica e o fato de tratar-se de solução não biológica⁸ (Figura 9).

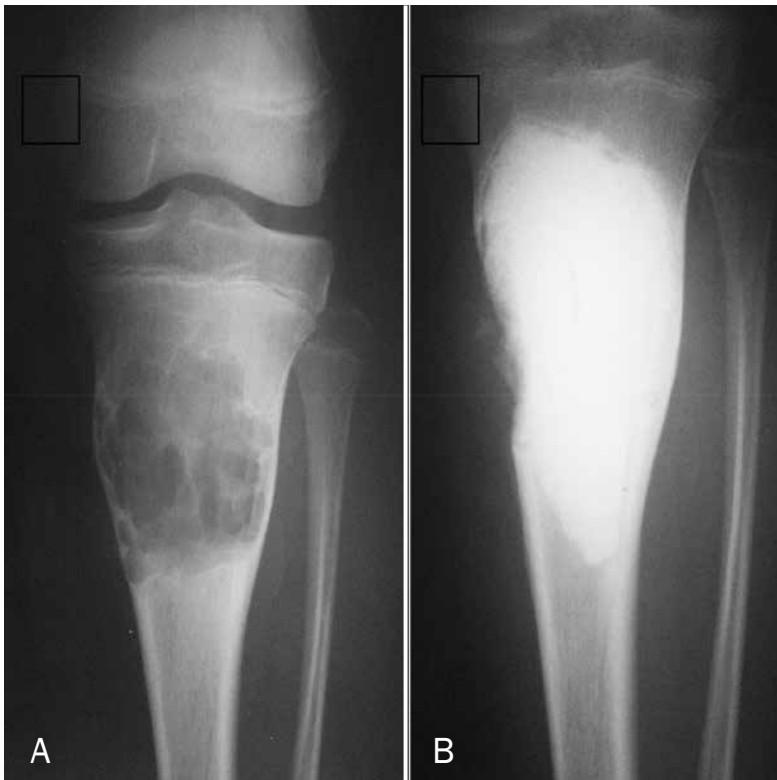

Figura 9. Radiografias da lesão da tíbia proximal antes da cirurgia (A) e após curetagem e preenchimento com cimento (B).

Existe ainda possibilidade de utilização de substitutos sintéticos. O enxerto ósseo sintético ideal apresentaria duas características principais: fatores de crescimento osteoindutivos e material osteocondutivo. São osteoindutivos a matriz óssea desmineralizada (DBM), a proteína morfogenética óssea (BMP) e os fatores de crescimento de fibroblasto, de plaquetas, de insulina e outros. São osteocondutivos as cerâmicas para reconstrução como o fosfato de cálcio, a hidroxiapatita (HA), o fosfato tricálcico (TCP) e o sulfato de cálcio⁸. Por fim, alguns autores defendem o não preenchimento da cavidade após a curetagem. Pequenas lesões como encondromas nas falanges ou metacarpianos são tratados dessa maneira com bons resultados¹². A literatura apresenta resultados promissores em séries pequenas tratadas com curetagem sem o preenchimento em lesões maiores ou mais agressivas¹³.

COMPLICAÇÕES

As principais complicações compreendem:

- recidiva local por se tratar de ressecção intralesional;
- risco de fratura ocasionada pelo enfraquecimento cortical;
- ausência de integração do enxerto ou aloenxerto;
- degeneração articular no caso de utilização de cimento ósseo suportando o osso subcondral e
- lesões nervosas principalmente quando utilizada crioterapia adjuvante.

REFERÊNCIAS

1. Garcia Filho RJ. Tumor de Células Gigantes. In: Garcia Filho RJ Diagnóstico e Tratamento de Tumores ósseos. Rio de Janeiro:Elsevier,2005. 285-309.
2. Heck Júnior RK, Carnesale PG. Princípios Gerais de Tumores. In:Canale S. T Cirurgia Ortopédica de Campbell. São Paulo:Manole, 2006.733-85.
3. Garcia Filho RJ, Korukian M, Ishirara HI, Miceno Filho NM, Figueiredo MTBA, Seixas MT. É a curetagem um método eficiente no tratamento dos tumores ósseos? Rev.Bras.Ortop. 1993 nov.-dez; 28(11/12):813-6.
4. Camargo OP, Martins P, Andrade RM, Duran CEP, Croci AT, Leivas TP, Pereira CAM, Bolliger Neto R. Análise comparativa da resistência de fêmures de cães após a confecção de janelas ósseas circular e quadrada. Acta Ortop Bras. 2002 abr/jun; 10(2):41.
5. Gibbs CP Jr, Hefele MC, Peabody TD, Montag AG, Aithal V, Simon MA. Aneurysmal bone cyst of the extremities. Factors related to local recurrence after curettage with a high-speed burr. J Bone Joint Surg Am. 1999 Dec;81(12):1671-8.
6. Dürer HR, Maier M, Jansson V, Baur A, Refior HJ. Phenol as an adjuvant for local control in the treatment of giant cell tumour of the bone. Eur J Surg Oncol. 1999 Dec;25(6):610-8.
7. Blackley HR, Wunder JS, Davis AM, White LM, Kandel R, Bell RS. Treatment of giant-cell tumors of long bones with curettage and bone-grafting. J Bone Joint Surg Am. 1999 Jun;81(6):811-20.
8. Drumond JMN Tumores Ósseos Benignos e lesões Ósseas Pseudotumorais: tratamento atual e novas tendências Rev Bras Ortop. 2009;44(5):386-90.
9. Mohler DG, Chiu R, McCall DA, Avedian RS. Curettage and Cryosurgery for Low-grade Cartilage Tumors Is Associated with Low Recurrence and High Function. Clin Orthop Relat Res. 2010 Jun ; 468(10): 2765-73.
10. Fraquet N, Faizon G, Rosset P, Phillipeau JM, Waast D, Gouin F. Long bones giant cells tumors: treatment by curettage and cavity filling cementation. Orthop Traumatol Surg Res. 2009 Oct;95(6):402-6.
11. Hanna SA, Whittingham-Jones P, Sewell MD, Pollock RC, Skinner JA, Saifuddin A, Flanagan A, Cannon SR, Briggs TWR. Outcome of intralesional curettage for low-grade chondrosarcoma of long bones. Eur J Surg oncol. 2009 jun; 35: 1343-1347.
12. Morii T, Mochizuki K, Tajima T, Satomi K. Treatment outcome of enchondroma by simple curettage without augmentation . J Orthop Sci. 2010 Jan; 15:112-117.
13. Yanagawa T, Watanabe H, Shinozaki T, Takagishi K. Curettage of benign bone tumors without grafts gives sufficient bone strength. Acta Orthop. 2009 Feb;80(1):9-13.

TRATAMENTO CIRÚRGICO MINIMAMENTE INVASIVO DAS ROTURAS DO TENDÃO CALCÂNEO

MINIMALLY INVASIVE SURGICAL TREATMENT OF ACHILLES TENDON RUPTURES

André Felipe Ninomiya¹
Rodrigo G. Pagnano²
Alberto A. Terrabuio Jr.³
Marcelo A. Cruz⁴
Cristiano Milano⁴
Mauro César Mattos e Dinato⁵

1. Médico Ortopedista. Especialista em Cirurgia do Pé e Tornozelo. Assistente do Grupo de Cirurgia do Pé do Departamento de Ortopedia e Traumatologia do Hospital de Clínicas da Unicamp.

2. Médico Ortopedista. Doutor em Medicina. Assistente do Grupo de Cirurgia do Pé do Departamento de Ortopedia e Traumatologia do Hospital de Clínicas da Unicamp.

3. Médico Ortopedista. Especialista em Cirurgia do Pé e Tornozelo do Departamento de Ortopedia e Traumatologia do Hospital de Clínicas da Unicamp.

4. Médico Ortopedista. Estagiário do Grupo de Cirurgia do Pé do Departamento de Ortopedia e Traumatologia do Hospital de Clínicas da Unicamp.

5. Médico Ortopedista. Especialista em Cirurgia do Pé e Tornozelo. Chefe do Grupo de Cirurgia do Pé do Departamento de Ortopedia e Traumatologia do Hospital de Clínicas da Unicamp.

Correspondência: Departamento de Ortopedia e Traumatologia (DOT) do Hospital de Clínicas da Unicamp (FCM-Unicamp). Caixa postal 6111, CEP 13081-970. Campinas-SP. E-mail: andrefelipe_n@yahoo.com.br

RESUMO

As roturas do tendão calcâneo são lesões frequentes e sua incidência aumenta principalmente devido à prática esportiva inadequada. O tratamento cirúrgico é o método de escolha para pacientes jovens, atletas e em pacientes com diagnóstico tardio. Procedimentos percutâneos foram descritos para o tratamento das lesões do tendão calcâneo a fim de diminuir as altas taxas de complicações das cirurgias abertas. No entanto, devido ao risco aumentado de re-ruptura e lesão do nervo sural nos reparos percutâneos, novas técnicas minimamente invasivas foram propostas. Neste artigo descrevemos o tratamento cirúrgico das lesões do tendão calcâneo por meio de técnica minimamente invasiva, com utilização de instrumental simples e de baixo custo.

Descritores: tendão do calcâneo, ruptura, procedimentos cirúrgicos minimamente invasivos.

ABSTRACT

The rupture of the achilles tendon are common and its incidence increases mainly due to inadequate sports. Surgical treatment is the method of choice for young patients, athletes and late diagnosis. Percutaneous procedures were described for the treatment of Achilles tendon injuries in order to reduce the high rates of complications of open surgery. However, due to increased risk of re-rupture and sural nerve injury, new minimally invasive techniques have been proposed. In this paper we describe the surgical treatment of Achilles tendon injuries using a minimally invasive technique with simple and low-cost instrumentation.

Keywords: Achilles tendon, rupture, surgical procedures, minimally invasive

INTRODUÇÃO

O tendão calcâneo é o mais forte e espesso tendão do corpo humano. É formado por fibras de colágeno em 70%, sendo 95% das fibras do tipo I e pouca quantidade de elastina¹. A distribuição celular uniforme é característica do tendão sadio². Conecta os músculos da perna (gastrocnêmio e solear) ao osso calcâneo e atua na flexão plantar do pé quando contraído.

As roturas geralmente ocorrem entre 2 e 6 centímetros da inserção no calcâneo, devido uma diminuição do fluxo sanguíneo nesta região³

As lesões do tendão calcâneo são mais comuns em homens⁴ e o lado esquerdo é mais frequentemente acometido⁵. Os fatores de risco mais citados na literatura são: idade avançada, infiltração com corticosteróides^{6,7}, uso de quinolonas^{8,9}, doenças sistêmicas e hipertemia do tendão¹⁰. A incidência da rotura do tendão calcâneo tem aumentado principalmente devido ao crescimento da prática esportiva inadequada¹¹. Ainda não existe um consenso na literatura sobre qual a melhor opção terapêutica para o tratamento das roturas do tendão calcâneo. O tratamento cirúrgico é o método de escolha para atletas, pacientes jovens e pacientes com diagnóstico tardio da lesão, enquanto que o tratamento conservador é reservado para pacientes com baixa demanda, lesões parciais e pacientes com contra-indicações devido a doenças sistêmicas. As elevadas taxas de complicações nas cirurgias abertas, principalmente relacionadas à cicatrização da ferida operatória, levou alguns autores a optar pelo tratamento não cirúrgico^{12,13}.

Ma e Griffith descreveram uma técnica percutânea para reparação do tendão calcâneo em 1977¹⁴. O procedimento percutâneo mostrou ser eficiente, com diminuição do índice de complicação da ferida cirúrgica e rápida recuperação do paciente. Estudos mostraram, porém, uma taxa maior de re-ruptura^{15,16} e maior incidência de lesão do nervo sural¹⁷⁻¹⁹ em comparação aos procedimentos abertos. Outras técnicas minimamente invasivas se basearam no uso de instrumental especial, com bons resultados porém com alto custo^{20,21}. Mais recentemente foi proposta técnica que utiliza uma pequena incisão associada ao uso de instrumental cirúrgico simples para auxiliar na passagem percutânea do fio de sutura, consequentemente com maior proteção do nervo sural e com visualização direta do local da lesão^{22,23}.

O objetivo deste estudo é descrever uma técnica cirúrgica minimamente invasiva visando a diminuição do risco de lesão nervosa, complicações de pele e re-ruptura do tendão calcâneo.

TÉCNICA CIRÚRGICA

O paciente é posicionado em decúbito ventral, sem uso de garrote. É realizada incisão transversa de aproximadamente 3cm sobre o foco da lesão no sentido das linhas de força da pele (Figura 1).

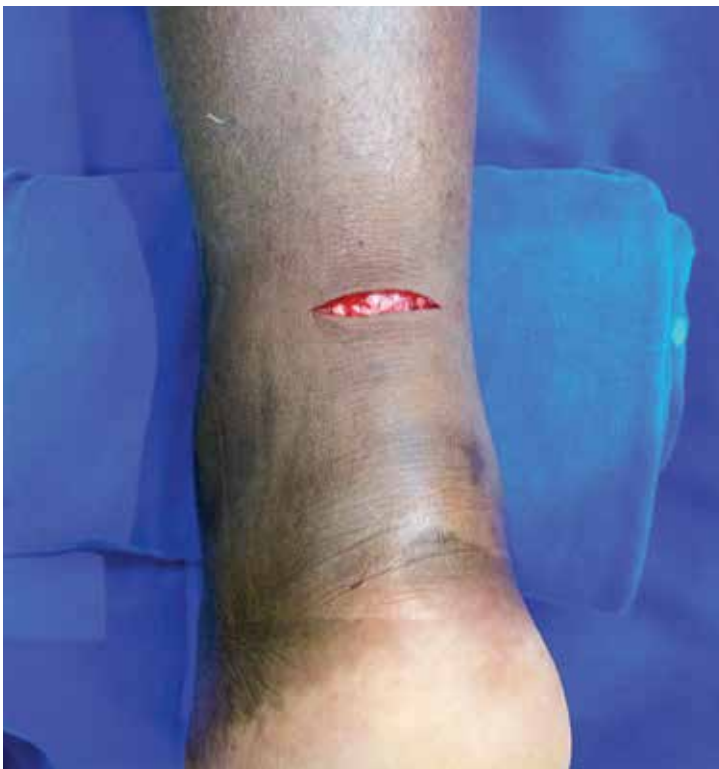

Figura 1. Incisão transversa na pele sobre foco da lesão.

Segue-se a divulsão manual e identificação do coto proximal e distal do tendão calcâneo. Duas pinças de Collin (Figura 2) são introduzidas pela incisão, lateral e medialmente ao tendão calcâneo.

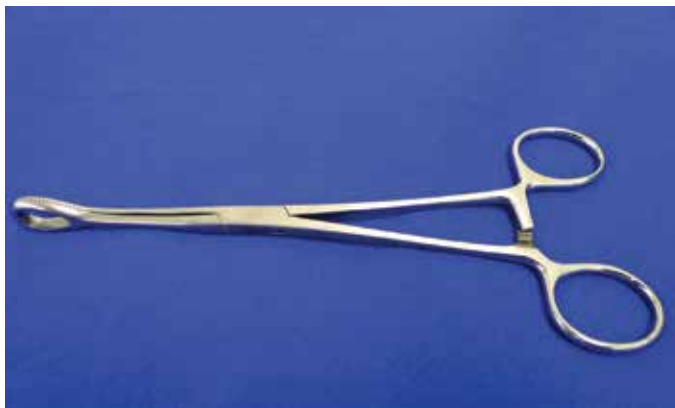

Figura 2. Pinça tipo Collin.

É feita a passagem percutânea de fio de sutura absorvível (*Vicryl*®) 2 com transfixação do coto proximal, através do orifício da pinça de Collin lateral e medialmente (Figuras 3 e 4).

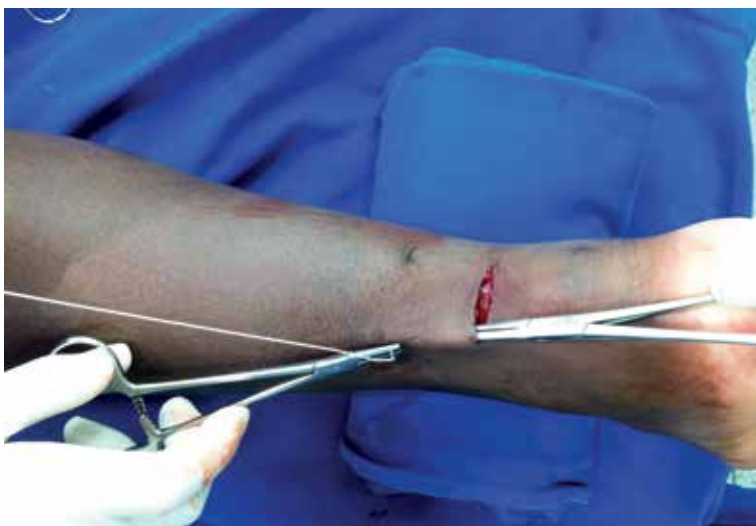

Figura 3. Passagem percutânea do fio de sutura no coto proximal através do orifício da pinça de Collin localizada lateralmente ao tendão.

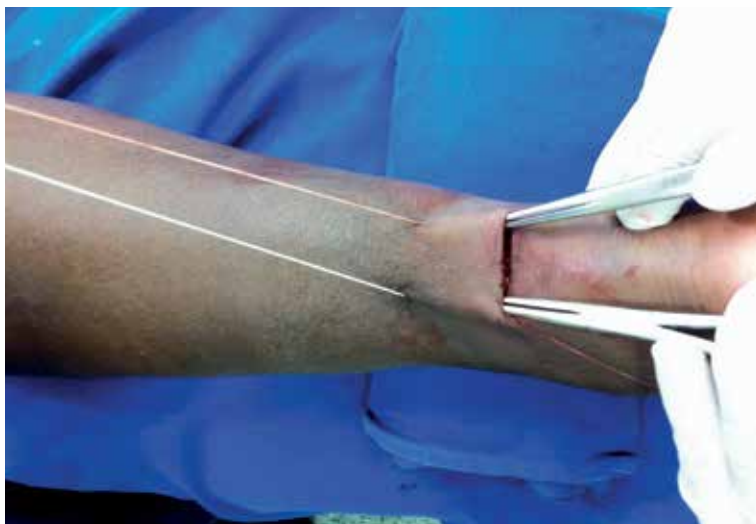


Figura 4. Fio passado percutaneamente no coto proximal do tendão e através dos orifícios das pinças.

Ambas as pinças são então tracionadas simultaneamente no sentido longitudinal, com saída do fio de sutura pela incisão (Figura 5).

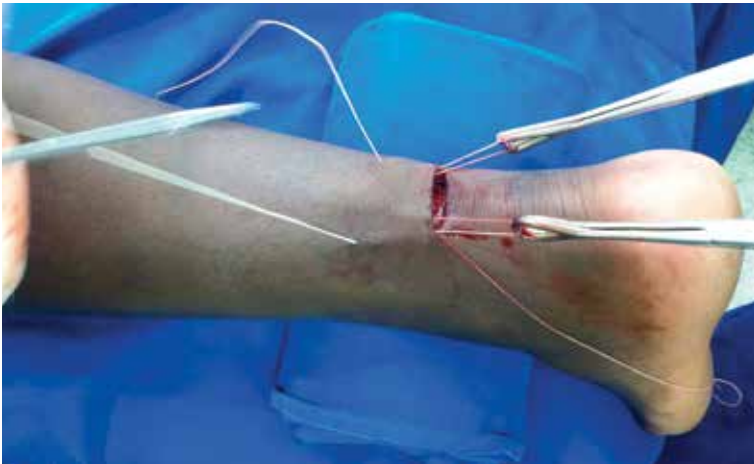

Figura 5. Tração simultânea das pinças levando à saída das extremidades do fio pela incisão.

Os passos anteriores são realizados duas vezes no coto proximal e duas vezes no coto distal e os fios identificados e reparados com pinças hemostáticas (Figuras 6 e 7).

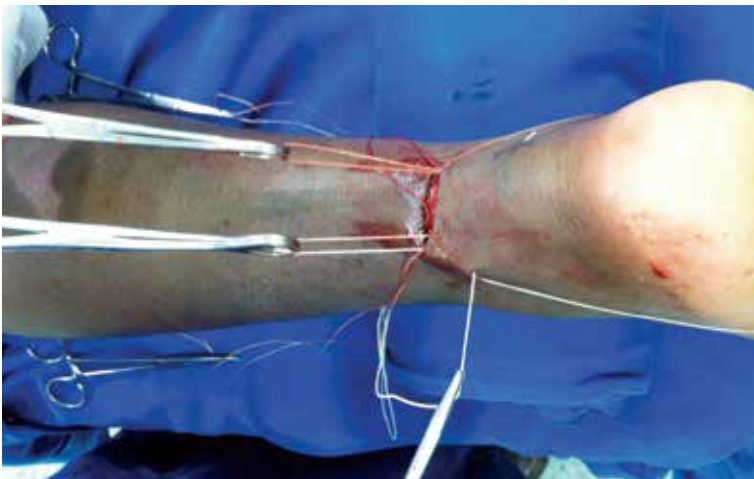


Figura 6. Fio passado no coto distal sendo tracionado e exteriorizado na incisão.

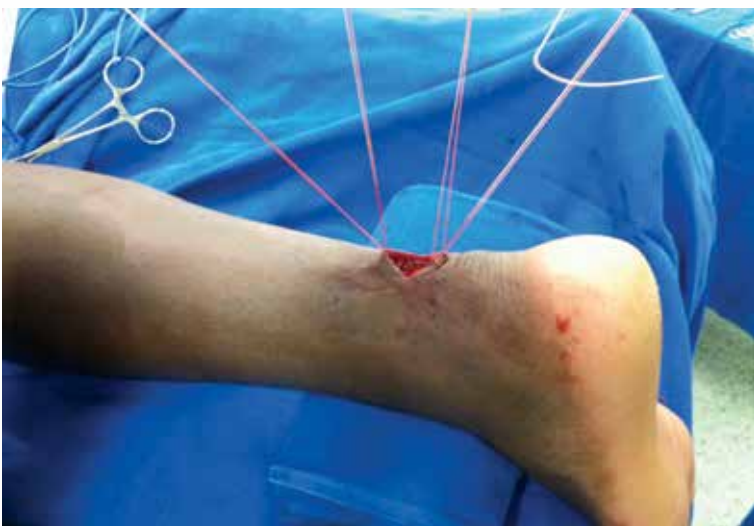

Figura 7. Fios dos cotos distal e proximal reparados.

O pareamento dos fios é feito de maneira que o fio mais proximal do coto proximal é pareado com o fio mais proximal do coto distal, enquanto que o fio mais distal do coto proximal é pareado com o fio mais distal do coto distal. Os dois pares de fios de sutura são tensionados e amarrados com aproximação dos cotos do tendão calcâneo no foco da lesão (Figura 8 e 9). O fechamento é feito por planos até a pele (Figura 10).

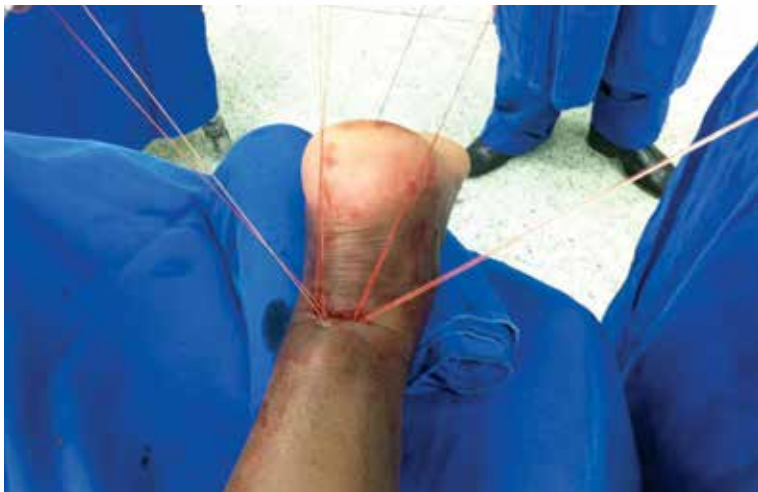

Figura 8. Sutura tensionada com aproximação dos cotos e posicionamento do pé em equino.

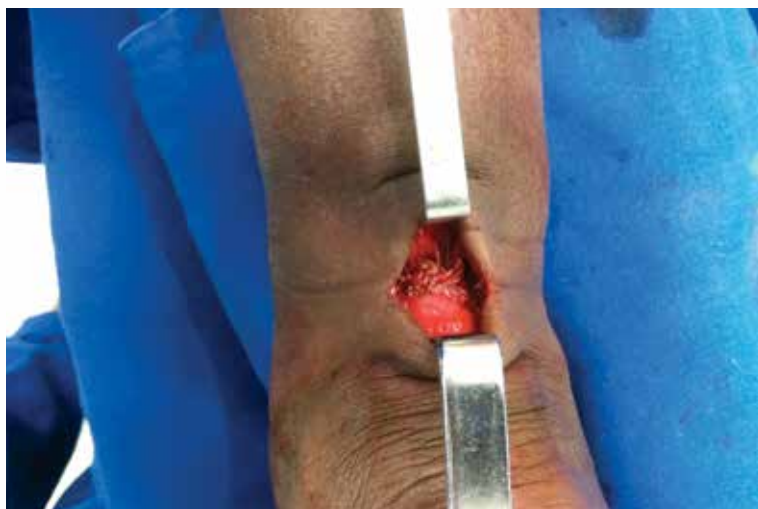

Figura 9. Fios de sutura do tendão amarrados e cortados.

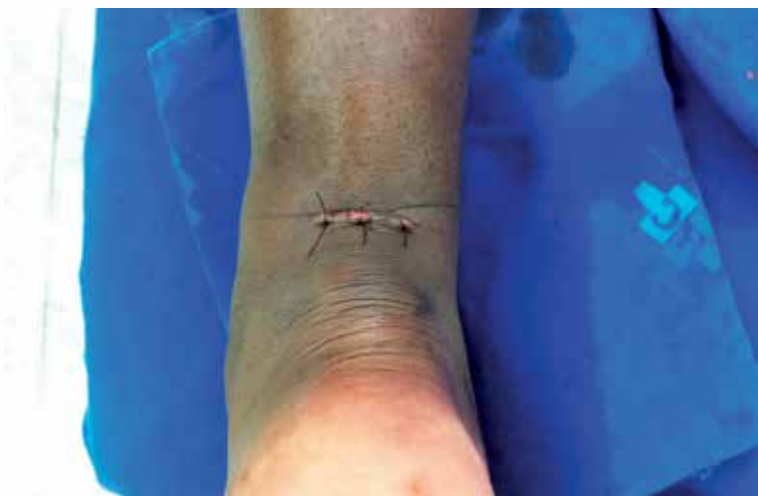

Figura 10. Incisão da pele fechada com fio de Nylon.

PÓS-OPERATÓRIO

Os pacientes são mantidos com tala gessada em discreto equino por duas semanas, sem descarga de peso. A partir da segunda semana, inicia-se o uso de órtese suropodálica tipo “Robofoot” em neutro com descarga de peso até a sexta semana.

A reabilitação fisioterapêutica inicia-se na segunda semana com exercícios passivos e mais intensamente a partir da sexta semana, quando é retirada toda a imobilização do paciente.

DISCUSSÃO

O método descrito pode ser uma opção simples e com baixa morbidade para o tratamento cirúrgico das lesões agudas do tendão calcâneo. Não são requeridos instrumentais especiais e portanto não há aumento nos custos do procedimento. A menor agressão às partes moles diminui os riscos de complicações da ferida operatória quando comparado à técnica aberta padrão. O posicionamento dos fios de sutura com auxílio das pinças colocadas junto ao tendão tornam o procedimento mais seguro com relação ao risco de lesão do nervo sural, descrita com frequência nas técnicas percutâneas.

REFERÊNCIAS

1. Coombs RRH, Klenerman L, Narcisi P, Nichols A, Pope FM. Collagen typing in Achilles tendon rupture. In Proceedings of the British Orthopaedic Research Society. *J Bone Joint Surg Br.* 1980; 62-B(2): 258.
2. Strocchi R, De Pasquale V, Guizzardi S, Govoni P, Facchini A, Raspanti M, et al. Human Achilles tendon: morphological and morphometric variations as a function of age. *Foot Ankle Int.* 1991; 12: 100-104.
3. Schmidt-Rohlfing B, Graf J, Schneider U, Niethard FU. The blood supply of the Achilles tendon. *Int Orthop.* 1992; 16: 29-31.
4. Puddu G, Ippolito E, Postacchini F. A classification of Achilles tendon disease. *Am J Sports Med.* 1976; 4: 145-150.
5. Hattrup SJ, Johnson KA. A review of ruptures of the Achilles tendon. *Foot Ankle Int.* 1985; 6: 34-8.
6. Balasubramaniam P, Prathap K. The effect of injection of hydrocortisone into rabbit calcaneal tendons. *J Bone Joint Surg Br.* 1972 54-B(4): 729-4.
7. McWhorter JW, Francis RS, Heckmann RA. Influence of local steroid injections on traumatized tendon properties. A biomechanical and histological study. *Am J Sports Med.* 1991; 19: 435-9.
8. Royer RJ, Pierfitte C, Netter P. Features of tendon disorders with fluoroquinolones. *Therapie.* 1994; 49: 75-6.
9. Bernard-Beaubois K, Hecquet C, Hayem G, Rat P, Adolphe M. In vitro study of cytotoxicity of quinolones on rabbit tenocytes. *Cell Biol Toxicol.* 1998; 14: 283-92.
10. Wilson AM, Goodship AE. Exercise-induced hyperthermia as a possible mechanism for tendon degeneration. *J Biomech.* 1994; 27: 899-905.
11. Hess GP, Cappiello WL, Poole RM, Hunter SC. Prevention and treatment of overuse tendon injuries. *Sports Med.* 1989; 8: 371-84.
12. Lea RB, Smith L. Non-surgical treatment of tendo Achillis rupture. *J Bone and Joint Surg Am.* 1972; 54-A: 1398-407.
13. Nistor L. Surgical and non-surgical treatment of Achilles tendon rupture. A prospective randomized study. *J Bone Joint Surg Am.* 1981; 63-A: 394-9.
14. Ma GW, Griffith, TG. Percutaneous repair of acute closed ruptured Achilles tendon. A new technique. *Clin Orthop.* 1977; 128: 247-55.
15. Aracil J, Pina A, Lozano JA, Torro V, Escriba I. Percutaneous suture of Achilles tendon ruptures. *Foot Ankle Int.* 1992; 13: 350-1.
16. Bradley JP, Tibone JE. Percutaneous and open surgical repairs of Achilles tendon ruptures. A comparative study. *Am J Sports Med.* 1990; 18: 188-95.
17. Hockenbury RT, Johns JC. A biomechanical in vitro comparison of open versus percutaneous repair of tendon Achilles. *Foot Ankle Int.* 1990; 11: 67-72.
18. Rowley DI, Scotland, TR. Rupture of the Achilles tendon treated by a simple operative procedure. *Injury.* 1982; 14: 252-4.
19. Steele GJ, Harter RA, Ting AJ. Comparison of functional ability following percutaneous and open surgical repairs of acutely ruptured Achilles tendons. *J Sport Rehab.* 1993; 2: 115-27.
20. Atinga M, Highland AM, Davies MB. The anatomy of the fascia cruris and implications for Achillon limited open Achilles tendon repair: a case report. *Foot Ankle Int.* 2008; 29:814-6.
21. Aktas S, Kocaoglu B. Open versus minimal invasive repair with Achillon device. *Foot Ankle Int.* 2009; 30:391-7.
22. Kupcha PC, Mackenzie WG. Percutaneous Achilles tendon repair using ring forceps. *Am J Orthop.* 2008; 37:586.
23. Ngai WYH, Chan SCF. An Uncomplicated Method for Minimally Invasive Achilles Tendon Repair. *J Foot Ankle Surg.* 2010; 49:208-11.

USO DA NAVEGAÇÃO INTRAOPERATÓRIA COM USO DO TOMÓGRAFO (O-ARM) E DO NAVEGADOR “STEALYH-STATION” NAS CIRURGIAS DA COLUNA

INTRA-OPERATIVE NAVIGATION USING THE O-ARM CT AND STEALTH-STATION IN SPINE SURGERY

Sergio Hennemann¹

Pedro Henrique Lacombe Antonelli²

1. Cirurgião de Coluna, Chefe do Serviço de Coluna Hospital Mãe de Deus - Porto Alegre - RS - Brasil

2. Cirurgião de Coluna Hospital Mãe de Deus - Porto Alegre - RS - Brasil

Correspondência: Rua Costa, 30 - sala 806
90110270- Porto Alegre - RS - Brasil

RESUMO

A incidência de complicações peri-operatórias nas cirurgias de fixação pedicular, principalmente nas deformidades da coluna torácica, nos leva a aumentar o controle de fenômenos neurológicos adversos. Para tal, após o uso da monitorização medular, dispomos hoje do tomógrafo (O-Arm) e da navegação intra-operatório “Stealth-Station”. Na associação das duas tecnologias obtivemos a melhor precisão em nossas cirurgias de fixação pedicular da coluna.

Descritores: fixação pedicular, complicações, monitorização medular, precisão, neuro-navegação.

ABSTRACT

The neurological complications incidence, in surgery with pedicular fixation, mainly in correction of thoracic spine deformities correction, leads us to increase the control of the possible adverse neurological phenomena. To do so, after the spinal cord monitoring, we have today the intra-operative CT (O-ARM) and navigation with the Stealth-Station. The combination of the two technologies gave us better accuracy in our spinal pedicular fixation.

Keywords: pedicle fixation, complications, spinal cord monitoring, accuracy, neuro-navigation.

INTRODUÇÃO

À medida que se passou a realizar a fixação com uso de parafusos pediculares na correção das deformidades da coluna, principalmente a nível da coluna torácica, se verificou aumento da incidência de parafusos mal posicionados, o que, obviamente, trouxe um risco aumentado de lesões neurológicas e vasculares (Figura 1).

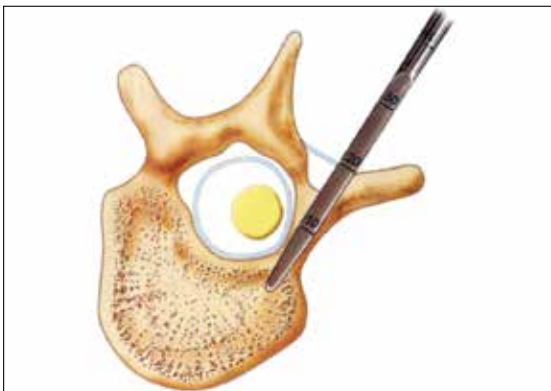


Figura 1. Assimetria de pedículo nas deformidades da coluna torácica.

Por esta razão nós passamos a utilizar a monitorização medular com uso da eletroneuromiografia e dopotencial evocado sensitivo-motor em 2002, para diminuir estes riscos nas fixações pediculares torácicas. Quanto às evidências da eficácia da monitorização foi publicado na “Neurology” de fevereiro do presente ano¹ a atualização dos Guidelines da Academia Americana de Neurologia e da Sociedade Americana de Neurofisiologia em que eles concluem que a monitorização intra-operatória é efetiva e prediz o risco aumentado de resultados neurológicos adversos na cirurgia da coluna. Estas conclusões se baseiam em 4 estudos classe 1 e 7 estudos classe 2. Alertamos cirurgiões de coluna sobre o risco aumentado de resultados neurológicos adversos sempre que ocorram importantes alterações na monitorização intra-operatória. (Nível de evidência A).

Em março do presente ano a revista da A.O. “*Evidence Based Spine Journal*” publicou revisão sistemática² sobre as evidências da eficácia da Eletroneuromiografia nas cirurgias de fixação pedicular em deformidades da coluna torácica. Alertam para a incidência de falsos negativos e falsos positivos e recomendam a associação da monitorização com o uso de imagens trans-operatórias.

Até 2010 usávamos o intensificador de imagens ao associado ao conhecimento das referências anatômicas de cada vértebra para a colocação dos parafusos na coluna torácica à mão livre (“hands free”).

Durante a última década vários estudos foram publicados em que se demonstra a maior precisão na colocação dos parafusos torácicos nas cirurgias de deformidade da coluna torácica em comparação com a técnica “free hand”³⁻⁶ (Figura 2).

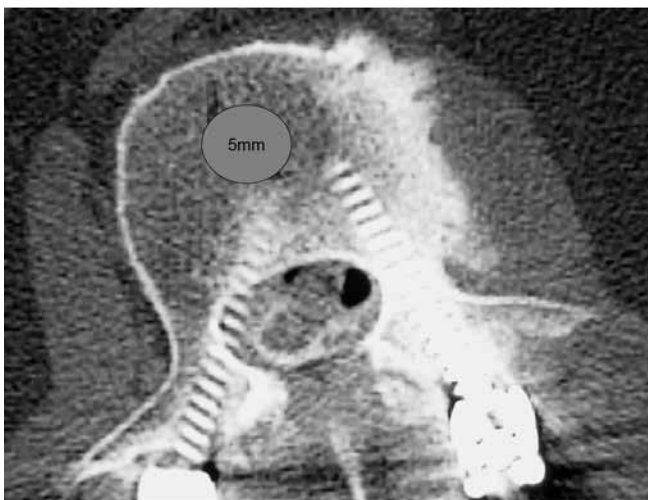


Figura 2. Parafuso pedicular mal posicionado, invadindo o recesso lateral.

A relativamente alta incidência de violação da parede dos pedículos nestes estudos comparativos (de 11 a 23%), quando analisados por tomografia pós-operatória nos fez adquirir em nosso Serviço de Coluna do Hospital Mãe de Deus o tomógrafo intra-operatório (O-ARM) e o navegador (Stealth-Station) (Figura 3).

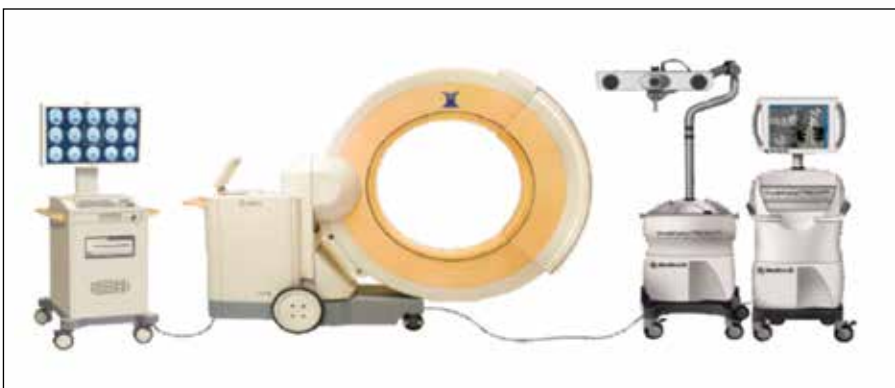


Figura 3. O-ARM + Navegador Stealth-StationI.

Além da maior precisão na colocação dos parafusos pediculares, estes equipamentos permitem que todo *staff* cirúrgico não se exponha a nenhuma radiação, uma vez que a aquisição das imagens pelo tomógrafo é realizada com a equipe toda fora da sala de cirurgia e o restante da cirurgia toda é realizado com uso do navegador sem nenhum radiação (Figura 4).

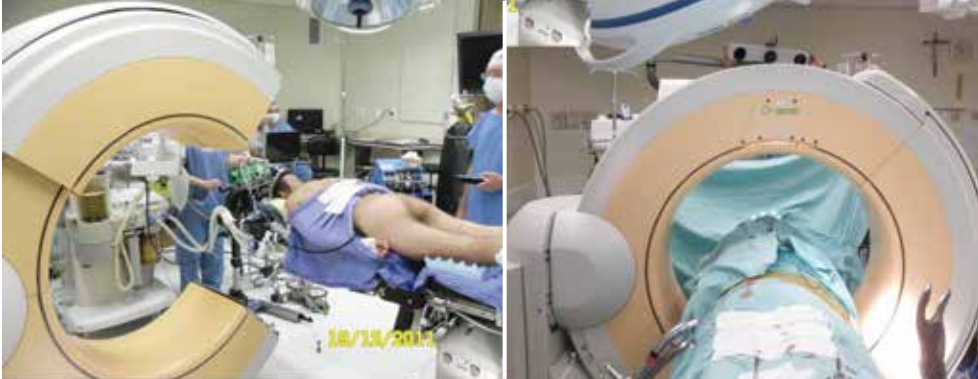

Figura 4. Aquisição de imagens com O-ARM.

A navegação permite ao cirurgião visualizar, em tempo real, a projeção dos instrumentais e implantes sobre imagens tomográficas adquiridas da coluna do paciente (no intra-operatório) (Figuras 5, 6 e 7).

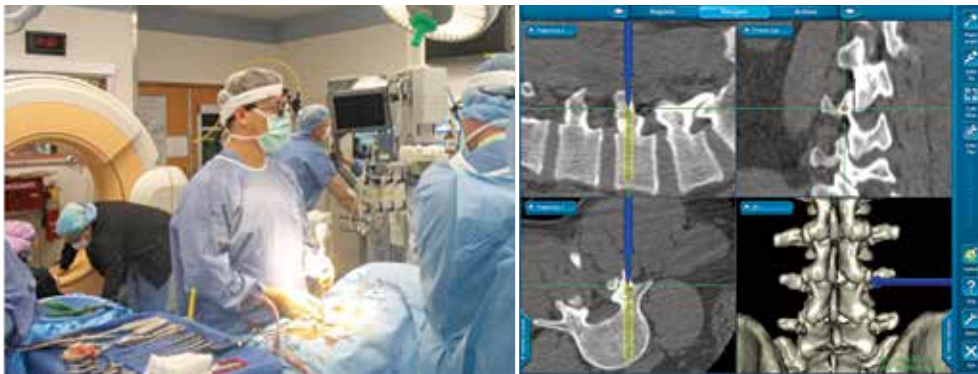

Figura 5. navegação trans-operatória.

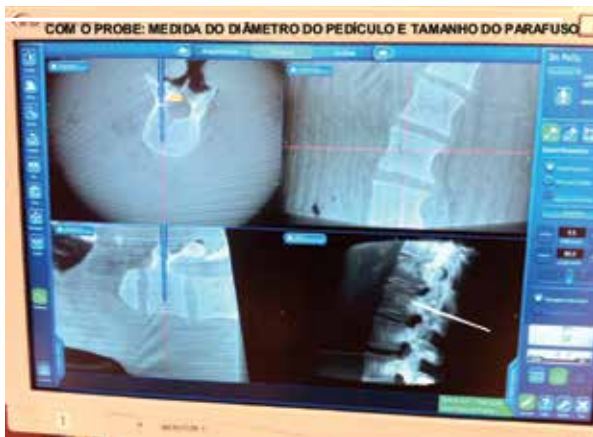

Figura 6. Navegação trans-operatória; imagem tridimensional; localização do pedículo, medida de seu diâmetro e comprimento.

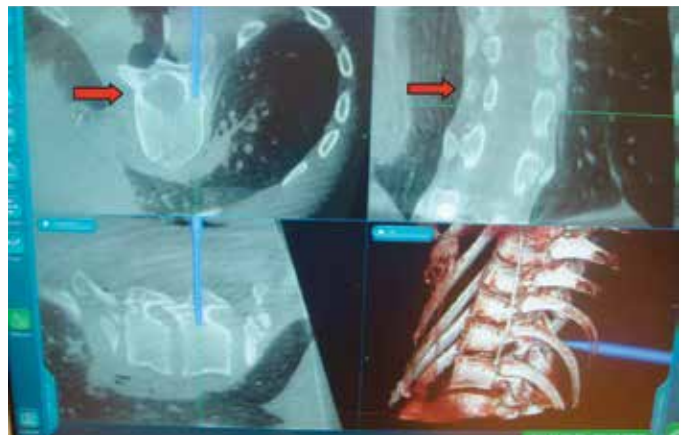


Figura 7. Imagem tridimensional mostrando assimetria dos pedículos em cirurgia de escoliose

É nas cirurgias de deformidades que reside a maior indicação para a navegação devido à anatomia assimétrica e à dificuldade de localização dos pedículos. Além disso os pedículos costumam ter diâmetro às vezes bem reduzido, o que aumenta o risco de lesão neurológica por lesão de sua parede (Figuras 8 e 9).

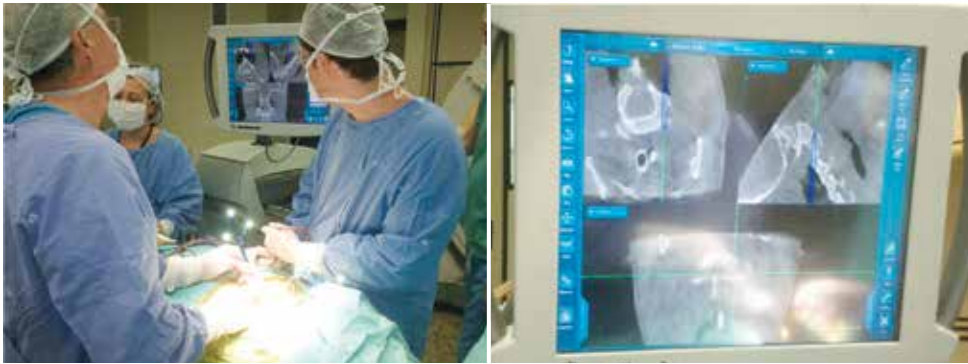

Figura 8. Localização do pedículo de C2 pela navegação.

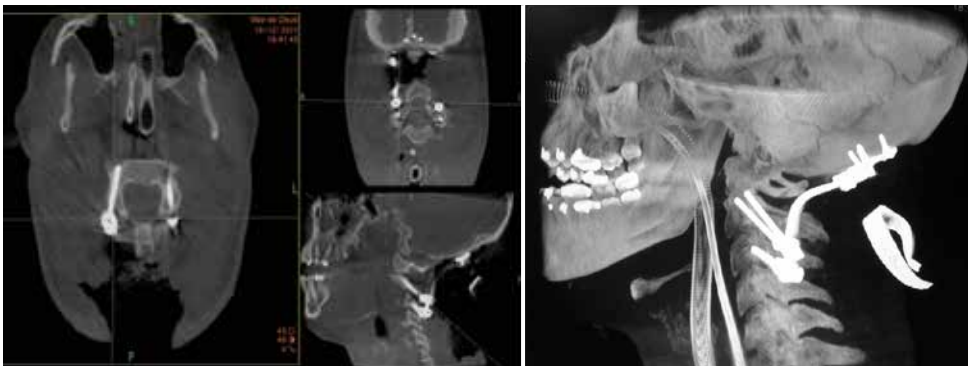


Figura 9. Controle tomográfico ao final da cirurgia mostrando em detalhes a localização dos implantes numa artrodese occipito-cervical em paciente com trauma da cervical alta.

É de grande utilidade a navegação trans-operatória nas cirurgias de coluna cervical, tanto na fixação pedicular, como nas massas laterais, quando é necessária grande precisão, como mostram as imagens acima. Recentemente iniciamos a realização de artrodese por técnica minimamente invasiva com colocação de parafusos pediculares percutâneos navegados, o que vem aumentar em muito a precisão da técnica e a diminuição de risco de dano neurológico sem a necessidade de se expor à grande quantidade de radiações quando do uso do intensificador de imagens (Figura 10).

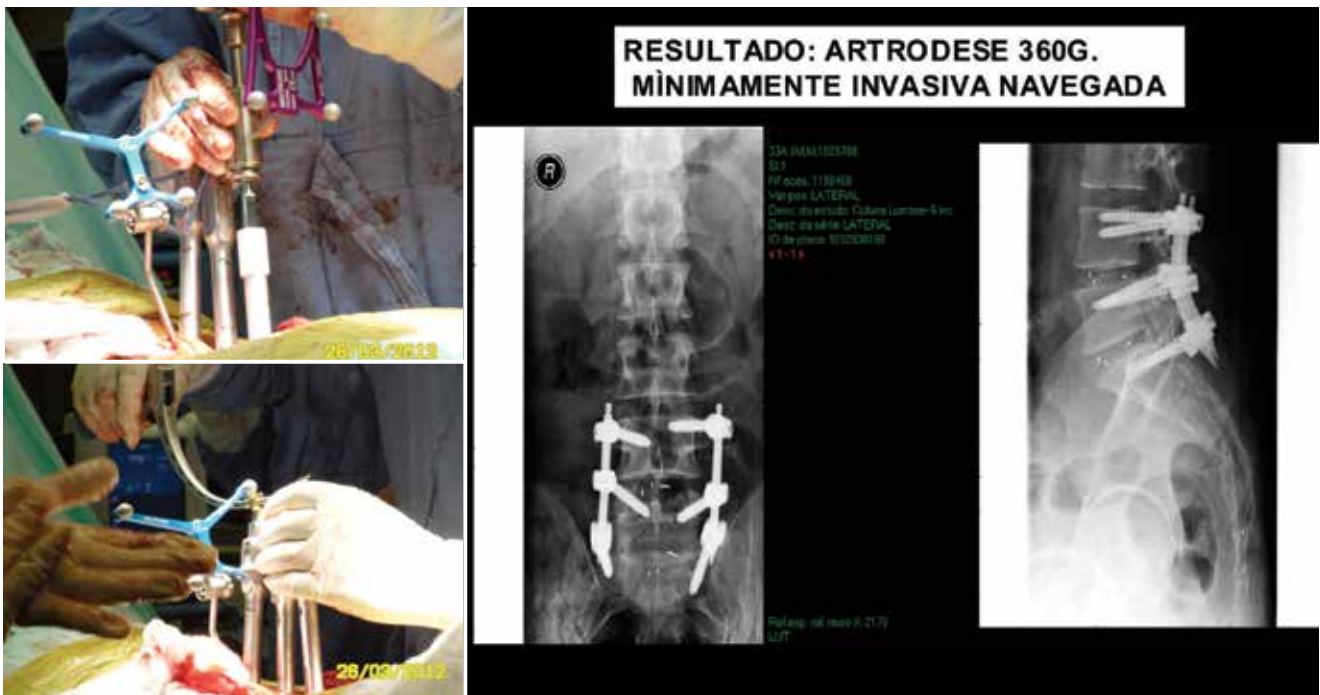

Figura 10. Colocação de parafusos pediculares percutâneos em cirurgia de artrodese lombar minimamente invasiva com navegação.

RESULTADOS

No período compreendido entre outubro de 2012 e junho de 2012, a experiência do Serviço de Coluna do Hospital Mãe de Deus na utilização da tomografia intra-operatória (O-Arm): de 132 e da navegação com o *Stealth-Station* de 51 casos ocorreu nas seguintes patologias:

- Degenerativas: 95;
- Deformidades: 21;
- Fraturas: 13 ;
- Tumores: 3.

CONCLUSÕES

Em nossa experiência houve 96% de precisão nas cirurgias de coluna realizadas com uso do O-Arm e da navegação; foi necessária apenas uma reintervenção por invasão do parafuso no recesso lateral, com paresia transitória e 3 trocas de parafuso no intra-operatório por invasão da parede do pedículo sem repercussão clínica.

Hoje realizamos todas as nossas fixações pediculares torácicas e cervicais com a associação da monitorização medular intra-operatória associada à navegação.

Podemos afirmar que a curva do aprendizado com o uso desta tecnologia é de longo tempo e que hoje estamos alcançando o mesmo tempo cirúrgico que tínhamos antes de sua utilização, com maior precisão e consequente diminuição de risco de dano neurológico ao nosso paciente, sem expor a equipe cirúrgica às radiações do intensificador de imagens.

REFERÊNCIAS

1. Evidence-based guideline update: Intraoperative spinal monitoring with somatosensory and transcranial electrical motor evoked potentials. Of the American Academy of Neurology and the American Clinical and Neurophysiology Society *Neurology* 2012;78:585.
2. Effectiveness of EMG use in pedicle screw placement for thoracic spinal deformities. *EBSJ- AO SPINE. VOLUME. Mar. 2012.* Authors: Ali Öner, Claire G Ely, Jeffrey T Hermsmeyer, Daniel C Norvell.
3. Institutions: 1 Orthopedics and Traumatology Department, Mus State Hospital, Mus, Turkey . 2 Spectrum Research Inc, Tacoma, WA, USA. Computer tomography assessment of pedicle screw placement in lumbar and sacral spine: comparison between free-hand and O-arm based navigation techniques. Silbermann J, Riese F, Allam Y, Reichert T, Koepfert H, Gutberlet M. *Eur Spine J.* 2011 Jun;20(6):875-81.
4. Literature Review, Complications of Pedicle Screw Fixation in Scoliosis Surgery: A Systematic Review. *Spine: 15 May 2010 - Volume 35 - Issue 11 - pp E465-E470.* Hicks, John M. MD*; Singla, Amit MD†; Shen, Francis H. MD*; Arlet, Vincent MD*. Virginia University.
5. Randomized Clinical Study to Compare the Accuracy of Navigated and Non-Navigated Thoracic Pedicle Screws in Deformity Correction Surgeries. Rajasekaran, S MS, DNB, MCh, FRCS, PhD; Vidyadhara, S MS, DNB; Ramesh, Perumal MBS, DOrth; Shetty, Ajoy P. MS, DNB. From the Department of Spine Surgery, Ganga Hospital, Tamil Nadu, Índia. *Spine: 15 January 2007 - Volume 32 - Issue 2 - pp E56-E64, Randomized Trial.*
6. Pediatric Pedicle Screw Placement Using Intraoperative Computed Tomography and 3-Dimensional Image-Guided Navigation Results. Larson, A. Noelle MD*; Santos, Edward R. G. MD*; Polly, David W. Jr MD*; Ledonio, Charles G. T. MD*; Sembrano, Jonathan N. MD*; Mielke, Cary H. MD†; Guidera, Kenneth J. MD†. Department of Orthopaedic Surgery, University of Minnesota, Minneapolis†Twin Cities Shriners Hospitals for Children, Minneapolis, Minnesota. *Spine: 01 February 2012 - Volume 37 - Issue 3 - p E188-E194.*

ARTRODESE TORÁCICA SELETIVA NO TRATAMENTO DA ESCOLIOSE IDIOPÁTICA DO ADOLESCENTE

SELECTIVE THORACIC ARTHRODESIS IN THE ADOLESCENT IDIOPATHIC SCOLIOSIS TREATMENT

Helton L. A. Defino¹
 Carlos Fernando P. S. Herrero²
 Herton Rodrigo T. Costa³

1. Professor titular do Departamento de Biomecânica, Medicina e Reabilitação do Aparelho Locomotor do Hospital das Clínicas da Faculdade de Medicina de Ribeirão Preto – USP.
 2. Médico Assistente do Departamento de Biomecânica, Medicina e Reabilitação do Aparelho Locomotor do Hospital das Clínicas da Faculdade de Medicina de Ribeirão Preto – USP.
 3. Pós-graduando do Departamento de Biomecânica, Medicina e Reabilitação do Aparelho Locomotor do Hospital das Clínicas da Faculdade de Medicina de Ribeirão Preto – USP.

Correspondência: Universidade de São Paulo, Hospital das Clínicas, 3900. Avenida Bandeirantes, Ribeirão Preto, São Paulo, Brasil, CEP: 14080-900.
 E-mail: hldefin@fmrp.usp.br

RESUMO

Um dos objetivos do tratamento da escoliose idiopática é a realização da artrodese curta para a preservação de segmentos íntegros da coluna vertebral. A artrodese seletiva pode ser realizada na presença de escoliose do segmento torácico e lombar quando a curva lombar é compensatória. A artrodese torácica seletiva pode ser realizada por meio da abordagem anterior ou posterior. A artrodese seletiva deve ser realizada com base em critérios que caracterizam o aspecto de curva compensatória do segmento lombar para evitar a descompensação do tronco no pós-operatório.

Descritores: coluna vertebral, escoliose, artrodese.

ABSTRACT

One of the goals of the idiopathic scoliosis treatment is the performance of the short arthrodesis for the preservation of intact segments of the spine. The selective arthrodesis can be performed in the presence of scoliosis of thoracic and lumbar spine when the lumbar curve is compensatory. The selective arthrodesis should be done based in criteria that characterize the aspect of the compensatory curve of the lumbar spine to avoid trunk decompensating postoperatively.

Keywords: spine, scoliosis, arthrodesis.

INTRODUÇÃO

Os principais objetivos do tratamento cirúrgico da escoliose idiopática são: a correção da deformidade, a melhora da estética, a manutenção do equilíbrio sagital, a preservação das funções neurológicas e a realização de artrodeses curtas para a preservação de segmentos íntegros da coluna vertebral¹.

O tratamento cirúrgico da escoliose idiopática tem sido realizado com a recomendação da artrodese da curva estruturada maior e das curvas menores estruturadas de acordo com as radiografias em inclinação lateral (correção <25° ou cifose > 20° nos segmentos T2-T5 ou T10-L2). Sempre que possível as curvas menores não estruturadas são preservadas e deixadas fora da área da artrodese.

A artrodese seletiva é definida como a artrodese somente da curva maior, enquanto que a artrodese não seletiva define a artrodese da curva maior estruturada e da curva não estruturada².

A presença de curva escoliótica torácica associada com curva escoliótica lombar é o padrão mais frequentemente observado nos pacientes com escoliose idiopática do adolescente (Figura 1). A curva lombar pode ser compensatória ou estruturada, podendo ser preservada e não incluída na área da artrodese nas situações em que a curva é compensatória.

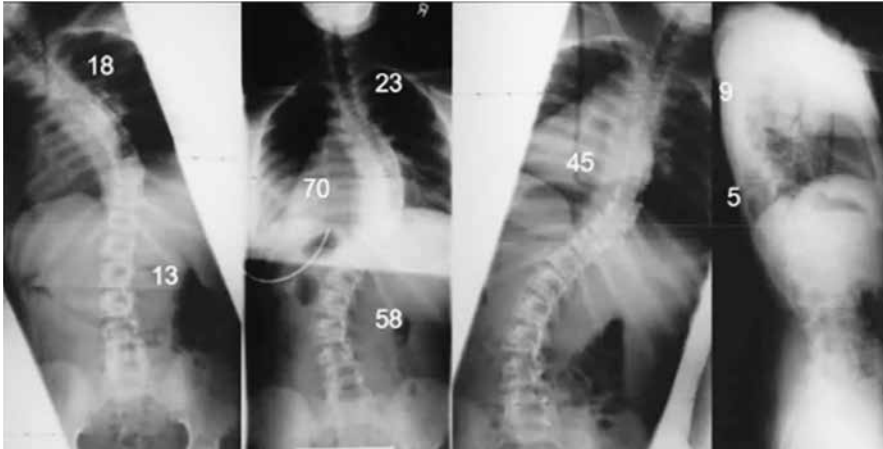



Figura 1. Radiografia de paciente com escoliose idiopática com curva torácica e lombar

A artrodese seletiva das curvas torácicas permite a preservação dos segmentos lombares e maior mobilidade da coluna lombar³, maior facilidade para a realização de tarefas diárias, menor intensidade de dor lombar⁴. No entanto a realização da artrodese seletiva não é isenta de complicações e pode ocorrer a descompensação do tronco após a sua realização, sendo necessária a realização de procedimento cirúrgico adicional para a correção da deformidade^{4,6} (Quadro 1).

Quadro 1. Artrodese Vertebral

Sempre artrodesar curva maior	
Artrodesar também “curvas menores estruturadas” >25° - Rx inclinação lateral T2-T5/T10-L2 - cifose >20° não artrodesar curvas não estruturadas	
* artrodese seletiva Artrodese seletiva- curva maior Não seletiva- curva maior + curva não estrutural	

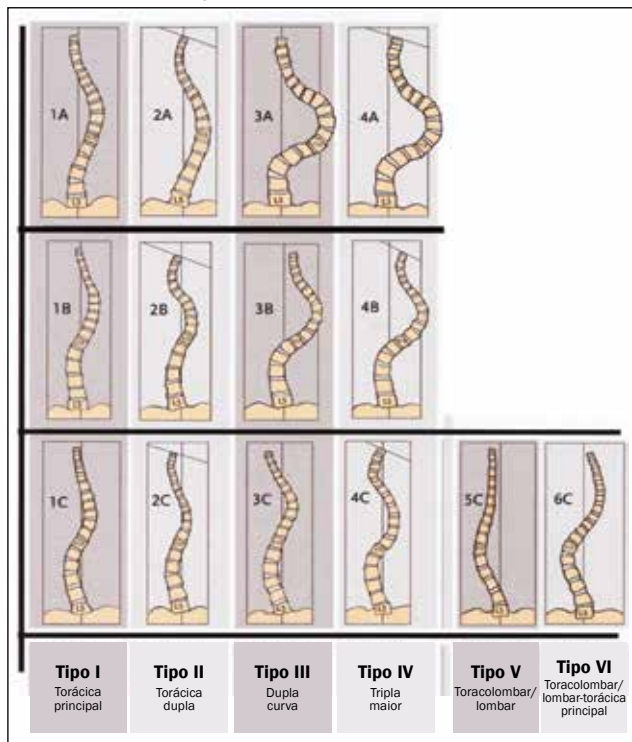
Nos primórdios do tratamento cirúrgico da escoliose a realização da artrodese da curva torácica e lombar era rotineiramente realizada, e o conceito da artrodese seletiva ocorreu com a utilização dos sistemas de fixação vertebral.

A artrodese seletiva pode ser utilizada por meio da abordagem anterior ou posterior. No momento a abordagem posterior tem sido a mais realizada no âmbito do tratamento das escolioses devido a menor morbidade do procedimento, evitando-se a abertura da cavidade torácica. As modernas técnicas de correção pela abordagem posterior e utilização de parafusos pediculares permitem ainda significativa correção da rotação vertebral⁷.

INDICAÇÕES

A identificação do tipo de curva é fundamental para a indicação da artrodese seletiva, e a classificação de Lenke⁸ (Quadros 2, 3 e 4) auxilia nessa decisão.

Quadro 2. Classificação de Lenke



Quadro 3. Perfil sagital da classificação de Lenke

- (Hipo)	10 graus
N (Normal)	10 - 40 graus
+ (Hiper)	> 40 graus

Quadro 4. Modificador lombar da classificação de Lenke

Modificador Lombar	Linha Central Sacral/ vértebra apical	
A	Entre os pedículos	
B	Tangencia o corpo	
C	Medial	

Embora seja impossível de abranger todos os tipos de curva, a classificação de Lenke representa um avanço na classificação das escolioses por considerar o plano sagital na interpretação da deformidade. A artrodese seletiva da curva torácica deve ser indicada nas situações em que a curva torácica é a maior curva (estruturada), sendo a curva do tipo I de Lenke a mais relatada pela literatura na realização da artrodese seletiva^{8,9}. A artrodese seletiva tem sido também indicada para as curvas do tipo II e III de Lenke.

Os parâmetros relacionados com o plano sagital são de grande importância na indicação da artrodese seletiva. Os pacientes com hipocifose (modificador sagital -) são candidatos à realização da correção anterior. A cifose do segmento T10-L2 é indicação para a inclusão de ambas curvas na área de artrodese devido ao risco do aparecimento de cifose juncional.

CRITÉRIOS PARA A INDICAÇÃO DA ARTRODESE TORÁCICA SELETIVA

A artrodese seletiva da coluna torácica tem sido indicada com base em critérios clínicos e radiológicos, que avaliam a relação entre a curva torácica e lombar. As radiografias devem ser de boa qualidade e com o paciente bem posicionado na posição ortostática, pois os parâmetros utilizados para a indicação são obtidos das radiografias simples.

- Magnitude da curva torácica em relação a lombar $> 1,2$.
- Translação da vertebra apical torácica em relação à lombar $> 1,2$ e preferentemente $> 2,0$.
- Rotação da vertebra apical torácica em relação à lombar $> 1,0$ a $1,2$.
- Cifose T1-L2 $< 20^\circ$.

Ao exame clínico o desvio do tronco no plano sagital deve ser para o mesmo lado da curva torácica (sinal de Landim)¹⁰ e a rotação da curva lombar avaliada por meio da manobra de Adams deve confirmar a pequena rotação da coluna lombar, evidenciando a sua característica não estrutural (Quadro 5).

Quadro 5. Critérios para a artrodese torácica seletiva.

Tipo de curva	Torácica estruturada – Lenke I e II (todas), Lenke III e IV (curvas específicas)
Relação curva torácica e lombar	$>1,2$
Relação translação vértebra apical torácica e lombar	$>1,2$
Relação da rotação da vértebra apical torácica e lombar	$>1,0-1,2$
Curva lombar	$<45-60^\circ$
Giba	Giba torácica maior que lombar
Desvio do tronco	Desvio para o lado da curva torácica

TÉCNICA

A artrodese torácica seletiva pode ser realizada por meio da abordagem anterior ou posterior. A abordagem anterior permite a realização de artrodeses mais curtas com a inclusão somente das vértebras terminais superior e inferior na área da artrodese¹¹. No entanto, essa abordagem tem sido realizada com menor frequência devido à morbidade associada com a abertura do tórax para a realização do procedimento (Figura 2).

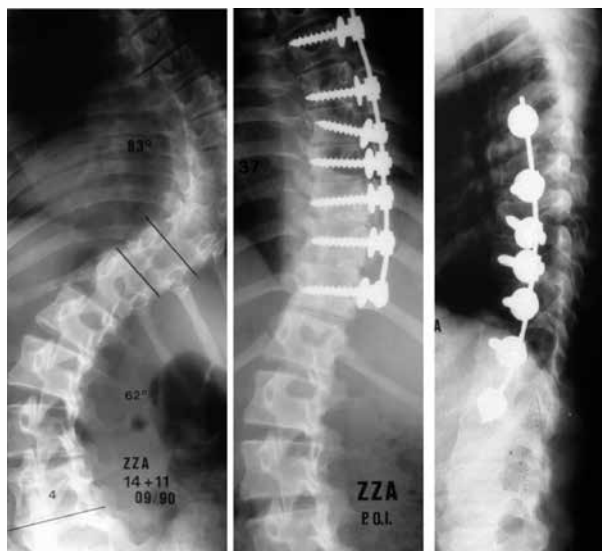


Figura 2. Artrodese torácica seletiva anterior

A abordagem posterior tem sido a mais utilizada e o limite superior da artrodese é a vertebra terminal superior da curva torácica. O limite inferior mais recomendado para a instrumentação da artrodese é a vertebra estável (Figura 3). A instrumentação distal à vertebra estável nas artrodeses seletivas estão associadas com descompensação no plano frontal e não são recomendadas.

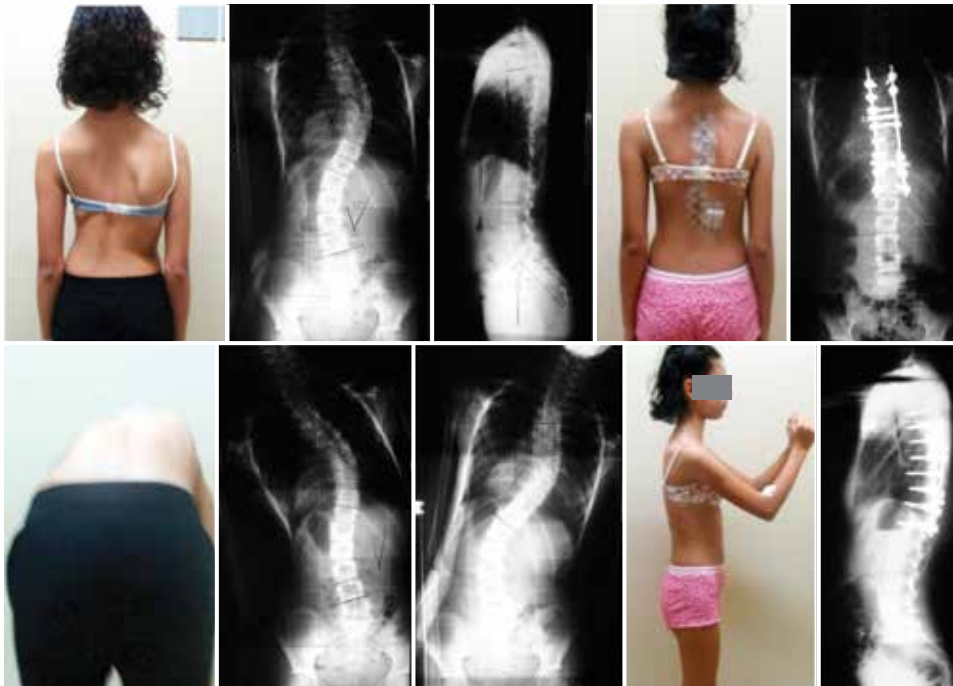


Figura 3. Artrodese torácica seletiva posterior

A correção da curva torácica deve ser equilibrada e considerar a flexibilidade da curva lombar. A correção da curva torácica não deve ultrapassar a capacidade de compensação da curva lombar. A hipercorreção da curva torácica pode provocar descompensação pós-operatória.

A estratégia de correção por meio da abordagem anterior depende da preferência do cirurgião, e tem sido utilizada a distração e translação¹², rotação parcial da haste ou correção da convexidade por meio de alavanca com a haste. Independente da técnica de correção utilizada, a correção da curva torácica deve ser incompleta e a vertebra terminal torácica deve apresentar certo grau de inclinação após a correção.

REFERÊNCIAS

1. Falcon RS, Menezes CM, Ferreira MA, Oliveira DA, Freire SG. Instrumentação seletiva na escoliose idiopática em curvas com modificador lombar B e C. *Coluna/Columna* 2008;7(4):315-26.
2. Avanzi O, Landim E, Meves R, Cafaro MF, Umata RSG, Kruppa JTP. Avaliação radiográfica da descompensação do tronco após artrodese seletiva torácica em portadores de escoliose idiopática do adolescente King II (Lenke B e C). *Coluna/Columna* 2009;8(4): 376-80.
3. Wilk B, Karol LA, Johnston CE, Colby S, Haideri N. The effect of scoliosis fusion on spinal motion: a comparison of fused and nonfused patients with idiopathic scoliosis. *Spine (Phila Pa 1976)* 2006 Feb 1;31(3):309-14.
4. Cochran T, Irstam L, Nachemson A. Long-term anatomic and functional changes in patients with adolescent idiopathic scoliosis treated by Harrington rod fusion. *Spine (Phila Pa 1976)* 1983 Sep;8(6):576-84.
5. Cochran T, Nachemson A. Long-term anatomic and functional changes in patients with adolescent idiopathic scoliosis treated with the Milwaukee brace. *Spine (Phila Pa 1976)* 1985 Mar;10(2):127-33.
6. Paonessa KJ, Engler GL. Back pain and disability after Harrington rod fusion to the lumbar spine for scoliosis. *Spine (Phila Pa 1976)* 1992 Aug;17(8 Suppl):S249-S253.
7. Suk SI, Lee CK, Kim WJ, Chung YJ, Park YB. Segmental pedicle screw fixation in the treatment of thoracic idiopathic scoliosis. *Spine (Phila Pa 1976)* 1995 Jun 15;20(12):1399-405.
8. Lenke LG, Betz RR, Bridwell KH, Clements DH, Harms J, Lowe TG, et al. Intraobserver and interobserver reliability of the classification of thoracic adolescent idiopathic scoliosis. *J Bone Joint Surg Am* 1998 Aug; 80(8):1097-106.
9. Lenke LG, Betz RR, Harms J, Bridwell KH, Clements DH, Lowe TG, et al. Adolescent idiopathic scoliosis: a new classification to determine extent of spinal arthrodesis. *J Bone Joint Surg Am* 2001 Aug;83-A(8):1169-81.
10. Defino HLA. O sinal de landim. *Coluna/Columna* 2007; 6 (4):1.
11. Robitaille M, Aubin CE, Labelle H. Intra and interobserver variability of preoperative planning for surgical instrumentation in adolescent idiopathic scoliosis. *Eur Spine J* 2007 Oct;16(10):1604-14.
12. Goshi K, Boachie-Adjei O, Moore C, Nishiyama M. Thoracic scoliosis fusion in adolescent and adult idiopathic scoliosis using posterior translational corrective techniques (Isola): is maximum correction of the thoracic curve detrimental to the unfused lumbar curve? *Spine J* 2004 Mar;4(2):192-201.

Instruções aos Autores

A revista "Ortopedia e Traumatologia Ilustrada", tem periodicidade trimestral e publica artigos de interesse científico na área de ortopedia e traumatologia. Os artigos submetidos devem ser inéditos e fica subentendido que serão publicados exclusivamente nesta revista. Para ser aprovados, os artigos são submetidos à avaliação de dois revisores (*peer review*) que recebem o texto de forma anônima e decidem por sua publicação, sugerem modificações, requisitam esclarecimentos aos autores e efetuam recomendações aos editores.

CATEGORIAS DE ARTIGOS

Artigos originais: apresentam resultados inéditos de pesquisa, constituindo trabalho completo com todas as informações relevantes para o leitor; artigos de revisão: preferencialmente solicitados pelos editores e especialistas da área, se destinando a englobar e avaliar criticamente os conhecimentos disponíveis sobre determinado tema; comunicações breves: artigos originais, porém curtos, com resultados preliminares ou de relevância imediata para a saúde pública; relatos de casos: apresentação de experiência profissional, baseada em estudo de casos peculiares e comentários sucintos de interesse para a atuação de outros profissionais da área; cartas ao editor: opiniões e comentários sobre o conteúdo da revista, sua linha editorial ou sobre temas de relevância científica.

PREPARAÇÃO DE MANUSCRITO

Os manuscritos enviados deverão estar em padrão PC com arquivos DOC, papel A4, espaço duplo, margem de 2,5 cm. Os autores devem enviar uma cópia impressa e o referido arquivo em CD com o manuscrito, além de carta de autorização de publicação. O manuscrito deve ser inteiramente incluído em um único arquivo. Tabelas, Figuras, legendas e quadros podem estar incluídos no arquivo do manuscrito e através dos arquivos originais.

CONFLITO DE INTERESSES

Conforme exigências do Comitê Internacional de Editores de Diários Médicos (ICMJE), Grupo de Vancouver e resolução do Conselho Federal de Medicina no 1.595/2000 os autores têm a responsabilidade de reconhecer e declarar conflitos de interesse financeiro e outros (comercial, pessoal, político, etc.) envolvidos no desenvolvimento do trabalho apresentado para publicação. Devem, ainda, declarar apoios financeiros e de outras naturezas.

ORGANIZAÇÃO DO ARQUIVO

A revista "Ortopedia e Traumatologia Ilustrada" adota as normas internacionais do Grupo de Vancouver (*International Committee of Medical Journal Editors*), estabelecidas em 1997 (Ann Intern Med 1997;126:36-47). O documento pode ser obtido na Internet no endereço <http://www.acponline.org/journals/annals/01jan97/unifreq.htm>. Só devem ser empregadas abreviaturas padronizadas.

PÁGINA DE ROSTO

A página de rosto deve conter:

- o título do artigo, que deve ser conciso e informativo;
- O nome completo dos autores, juntamente com o título acadêmico mais alto e afiliação institucional;
- Nome do departamento e instituição aos quais o artigo deve ser atribuído;
- Nome e endereço do autor responsável pela correspondência;
- Indicação de agências de fomento que concederam auxílio para o trabalho.

RESUMO E DESCRITORES

O resumo, no máximo com 200 palavras, deve ser estruturado em caso de artigo original e conter justificativa do estudo, objetivos, métodos, resultados e principais conclusões, e ser apresentado em português e inglês. As palavras-chaves, em número máximo de seis, devem ser baseadas nos Descritores de Ciências da Saúde (DeCS) - <http://decs.bireme.br> e, em inglês, baseadas no *Medical Subject Headings* (MeSH) - http://nlm.nih.gov/cgi/mesh/2006/MB_cgi.

TEXTO

Apresentar sequencialmente: Introdução, Indicações, Contraindicações, Preparação pré-operatória, Técnica cirúrgica, Pós-operatório, Complicações, Discussão, Conclusão, Recomendações e Referências, seguido de tabelas e figuras. Em estudos que o requerem, indicar se os procedimentos seguiram as normas do Comitê Ético sobre Experiências Humanas da instituição na qual a pesquisa foi realizada ou de acordo com a Declaração de Helsinki de 1995 e *Animal Experimentation Ethics*. Os quadros, tabelas e gráficos devem ser numerados consecutivamente, bem como as figuras, em algarismos arábicos, na ordem em que foram citados no texto, e apresentar um título breve. As grandezas, unidades e símbolos devem obedecer às normas internacionais. As fotografias devem ser apresentadas em papel brilhante. No verso devem constar o título do arquivo, nome do autor e número da figura. Em formato eletrônico, as figuras devem ser encaminhadas em alta resolução (mínimo 300 dpi). Legendas de ilustrações devem ser redigidas em papel separado e numeradas.

AGRADECIMENTOS

Devem ser breves, diretos e dirigidos apenas a pessoas ou instituições que contribuíram substancialmente para a elaboração do trabalho, vindo imediatamente antes das referências bibliográficas.

REFERÊNCIAS BIBLIOGRÁFICAS

Citar até cerca de 30 referências, restritas à bibliografia essencial ao artigo. As referências devem seguir as normas do *International Committee of Medical Journal Editors*. No texto, devem ser numeradas de acordo com a ordem de citação, em números arábicos sobrescritos. Os títulos dos periódicos devem ser referidos na forma abreviada conforme o *Index Medicus*.

Incluir os seis primeiros autores, seguido de *et al*.

- Artigos: Autor(es). Título do artigo. Título do periódico. ano; volume:página inicial-final.
- Livros: Autor(es) ou editor(es). Título do livro. Edição. Tradutor(es). Local de publicação: editora, ano, total de páginas.
- Capítulos de livros: Autor(es) do capítulo. Título do capítulo. In: Editor(es) do livro. Título do livro. Edição. Tradutor(es). Local de publicação: editora, ano, páginas(s).
- Resumos: Autor(es). Título. Periódico. Ano;volume (suplemento e número, se for o caso);página(s).
- Tese: autor. Título da obra, seguido por (tese) ou (dissertação). Cidade: instituição, ano, número de páginas.
- Documento eletrônico: Título do documento (Endereço na Internet). Local: responsável (atualização mês, ano; citado em mês, ano). Disponível em: site.

ENDEREÇO PARA SUBMISSÃO

Atha Comunicação e Editora aos cuidados de Fernanda Colmatti
Rua Machado Bittencourt, 190 - 4º andar - Conj. 410
Cep: 04044-903 - São Paulo - SP
Tel: (11) 5087-9502 - Fax: (11) 5579-5308
e-mail: 1atha@uol.com.br

6 apresentações:
melhor adequação às indicações
e ao tempo de tratamento⁴

96% dos pacientes com fibromialgia
apresentam distúrbios do sono.¹

A ciclobenzaprina proporciona melhora da
fadiga noturna e do tempo total do sono⁵

mirtax[®]
cloridrato de
ciclobenzaprina

Rápido alívio sintomático
na contratura muscular²

Eficácia na dor lombar³

5 mg

10 mg



Referências Bibliográficas: 1) HELFENSTEIN, Milton; FELDMAN, Daniel. Síndrome da fibromialgia: características clínicas e associações com outras síndromes disfuncionais. Rev Bras Reumatol, v.42, n.1, p. 8-14, 2002. 2) KATZ, WA.; DUBE, J. Cyclobenzaprine in the treatment of acute muscle spasm: review of a decade of clinical experience. Clin Ther, v.10, n.2, p.216-228, 1988. 3) TOTH, P.P.; URTIS, J. Commonly used muscle relaxant therapies for acute low back pain: a review of carisoprodol, cyclobenzaprine hydrochloride, and metaxalone. Clin Ther, v.26, n.9, p. 1355-1367, 2004. 4) Bula do produto MIRTAX: comprimidos. Responsável técnico: Dr. Wilson R. Farias. Guarulhos, SP. Achê Laboratórios Farmacêuticos Ltda. 5) REYNOLDS, W.J. et al. The effects of cyclobenzaprine on sleep physiology and symptoms in patients with fibromyalgia. The Journal of Rheumatology, v. 18, n.3, p. 452-454, 1991.

MIRTAX: cloridrato de ciclobenzaprina. Comprimidos revestido 5 mg e 10mg. USO ADULTO. USO ORAL. MS - 1.0573.0293. Indicações: MIRTAX é indicado no tratamento dos espasmos musculares associados com dor aguda e de etiologia músculo-esquelética. Contraindicações: Hipersensibilidade a quaisquer dos componentes de sua fórmula, pacientes que apresentam bloqueio cardíaco, arritmia cardíaca, distúrbio da condução cardíaca, alteração de conduta, falência cardíaca congestiva, hipertireoidismo e infarto do miocárdio. O uso simultâneo de MIRTAX e inibidores da monoaminoxidase (IMAO) é contra-indicado. Precauções e Advertências: MIRTAX deve ser utilizado com cautela em pacientes com história de retenção urinária, glaucoma de ângulo fechado, pressão intra-ocular elevada ou naqueles em tratamento com medicação anticolinérgica, pacientes com antecedentes de taquicardia, bem como os que sofrem de hipertrofia prostática. Não se recomenda a ingestão do medicamento nos pacientes em fase de recuperação do infarto do miocárdio, nas arritmias cardíacas, insuficiência cardíaca congestiva, bloqueio cardíaco ou outros problemas de condução. A utilização de MIRTAX por períodos superiores a duas ou três semanas deve ser feita com o devido acompanhamento médico. Os pacientes devem ser advertidos de que a sua capacidade de dirigir veículos ou operar máquinas perigosas pode estar comprometida durante o tratamento. Gravidez: não se recomenda a administração de MIRTAX durante a gravidez. Amamentação: não é conhecido se a droga é excretada no leite materno. Pediatria: não foram estabelecidas a segurança e a eficácia de ciclobenzaprina em crianças menores de 15 anos. Geriatria: não se dispõe de informações. Os pacientes idosos manifestam sensibilidade aumentada a outros antimuscarínicos e é provável a manifestação de reações adversas aos antidepressivos tricíclicos relacionados estruturalmente com a ciclobenzaprina do que os adultos jovens. Odontologia: os efeitos antimuscarínicos periféricos da droga podem inibir o fluxo salivar, contribuindo para o desenvolvimento de cáries, doenças periodontais, candidíase oral e mal-estar. Carcinogenicidade, mutagenicidade e alterações sobre a fertilidade: os estudos em animais com doses de 5 a 40 vezes a dose recomendada para humanos, não revelaram propriedades carcinogênicas ou mutagênicas da droga. Interações medicamentosas: A ciclobenzaprina pode aumentar os efeitos do álcool, dos barbituratos e dos outros depressores do SNC. Os antidepressivos tricíclicos podem bloquear a ação hipertensiva da guanidina e de compostos semelhantes. Antidiscinéticos e antimuscarínicos podem ter aumentada a sua ação, levando a problemas gastrointestinais e íleo paralítico. Com inibidores da monoaminoxidase é necessário um intervalo mínimo de 14 dias entre a administração dos mesmos e da ciclobenzaprina, para evitar as possíveis reações. Reações adversas: Sonolência, secura da boca, vertigem, fadiga, debilidade, astenia, náuseas, constipação, dispepsia, sabor desagradável, visão borrosa, cefaléia, nervosismo e confusão. Cardiovasculares: taquicardia, arritmias, vasodilatação, palpitação, hipotensão. Digestivas: vômitos, anorexia, diarreia, dor gastrointestinal, gastrite, flatulência, edema de língua, alteração das funções hepáticas, raramente hepatite, icterícia e colestase. Hipersensibilidade: anafilaxia, angioedema, prurido, edema facial, urticária e "rash". Músculo-esqueléticas: rigidez muscular. Sistema nervoso e psiquiátricas: ataxia, vertigem, disartria, tremores, hipertonia, convulsões, alucinações, insônia, depressão, ansiedade, agitação, parestesia, diplopia. Pele: sudorese. Sentidos especiais: perda do paladar, sensação de ruídos (ageusia, "tinnitus"). Urogenitais: retenção urinária. Posologia: A dose usual é de 10 a 40 mg ao dia, dividida em uma, duas, três ou quatro administrações, ou conforme orientação médica. A dose máxima diária é de 60 mg. VENDA SOB PRESCRIÇÃO MÉDICA. SE PERSISTIREM OS SINTOMAS, O MÉDICO DEVERÁ SER CONSULTADO. MIRTAX É UM MEDICAMENTO. DURANTE SEU USO, NÃO DIRIJA VEÍCULOS OU OPERE MÁQUINAS, POIS SUA AGILIDADE E ATENÇÃO PODEM ESTAR PREJUDICADAS. Material técnico-científico de distribuição exclusiva à classe médica. MB_06 CPD 2725701.

Mirtax é um medicamento. Durante seu uso, não dirija veículos ou opere máquinas, pois sua agilidade e atenção podem estar prejudicadas.

Interação medicamentosa: pode aumentar os efeitos do álcool.⁴ Contraindicação: arritmia cardíaca.⁴

MATERIAL TÉCNICO-CIENTÍFICO EXCLUSIVO À CLASSE MÉDICA.

Agosto/2012

 CAC
Central de
atendimento
a clientes
0800 701 6900
cac@ache.com.br
8:00 h às 18:00 h (seg. a sex.)

achê

Artrosil

lisinato de cetoprofeno

FORMULAÇÃO
TECNOLOGICAMENTE
AVANÇADA



Atividade **analgésica, anti-inflamatória** e **antipirética** superiores em doses correspondentes ao cetoprofeno base^{1,2}



Maior **tolerabilidade**^{1,2}



Referências bibliográficas: 1. PELOGGIA, C.C.N. et al. Avaliação da eficácia terapêutica e da tolerância do antiinflamatório lisinato de cetoprofeno, na fórmula cápsulas. Estudo multicêntrico aberto e não comparativo. RBM - Rev. Bras. Med., v.57, n.6, p.617-24, 2000. 2. DI MURIA, G.V. et al. Ketoprofen-lys: a clinical study and evaluation in 80 cases. Algologia, v.1, p.127-40, 1982. 3. Bula do produto ARTROSIL. Responsável técnico: Dr. Wilson R. Farias. Guarulhos, SP. Achê Laboratórios Farmacêuticos S.A. (lisinato de cetoprofeno). MS - 1.0573.0128.

ARTROSIL. lisinato de cetoprofeno. 160 mg e 320 mg. Cápsulas de liberação prolongada. Uso oral. Uso Adulto. Indicações: Artrose, coxartrose, espondiloartrose, artrite reumatoide, bursite, flebite e tromboflebite superficial, contusão, entorse, luxação, distensão muscular. **Contraindicações:** Úlcera péptica na fase ativa, anamnese positiva de úlcera péptica recorrente, dispepsia crônica, gastrite, insuficiência renal grave, leucopenia e plaquetopenia, grave distúrbio de hemocoagulação. **Hipersensibilidade** a quaisquer componentes de sua fórmula. Existe a possibilidade de **hipersensibilidade cruzada com ácido acetilsalicílico ou outros fármacos anti-inflamatórios não-esteroidais**. Portanto, o cetoprofeno não deve ser administrado a pacientes nos quais o ácido acetilsalicílico ou outros fármacos anti-inflamatórios não-esteroidais tenham provocado sintomas de asma, rinite, urticária. O uso de lisinato de cetoprofeno é **contraindicado durante o primeiro e o último trimestre de gestação**, pois pode causar hipertensão pulmonar e toxicidade renal no feto, característica comum aos inibidores da síntese de prostaglandinas. Pode também levar ao aumento do tempo de sangramento das gestantes e fetos e conseqüentemente eventuais manifestações hemorrágicas no recém-nascido. Há risco de retardar o trabalho de parto. **Precauções e advertências:** O uso de cetoprofeno em pacientes com asma brônquica ou com diáteses alérgicas pode provocar uma crise asmática. Em pacientes com função renal comprometida, a administração de cetoprofeno deve ser efetuada com particular cautela levando-se em consideração a eliminação essencialmente renal do fármaco. Embora não tenha sido observada experimentalmente toxicidade embriofetal com cetoprofeno nas doses previstas para uso clínico, a administração em mulheres grávidas, durante a amamentação ou na infância não é recomendada. **Interações medicamentosas:** Devido à elevada ligação de cetoprofeno com proteínas plasmáticas, é necessário reduzir a dosagem de anticoagulantes, fenitoínas ou sulfamidas quando administrados concomitantemente. O uso com ácido acetilsalicílico reduz o nível sérico de cetoprofeno e aumenta o risco de distúrbios gastrointestinais. No caso da administração com lítio há aumento de seu nível sérico podendo levar à intoxicação. Foi observado aumento da toxicidade do metotrexato em decorrência da diminuição de seu "clearance" renal. A probenecida reduz as perdas de cetoprofeno e aumenta seu nível sérico. A metoclopramida reduz a biodisponibilidade do cetoprofeno e pode ocorrer uma pequena redução de sua absorção no uso simultâneo com hidróxidos de magnésio ou alumínio. **Reações adversas:** Assim como com outros anti-inflamatórios não-esteroidais, podem ocorrer distúrbios transitórios, no trato gastrointestinal, tais como gastralgia, náusea, vômito, diarreia e flatulência. Excepcionalmente foram observadas hemorragia gastrointestinal, discinesia transitória, astenia, cefaleia, sensação de vertigem e exantema cutâneo. O produto pode ser tomado às refeições ou com leite, a fim de evitar possíveis distúrbios gastrointestinais. **Posologia: ARTROSIL 160 mg:** Uma cápsula duas vezes ao dia durante ou após às refeições. A duração do tratamento deve ser a critério médico. **ARTROSIL 320 mg:** Uma cápsula ao dia durante ou após às refeições. A duração do tratamento deve ser a critério médico. **VENDA SOB PRESCRIÇÃO MÉDICA.** MS - 1.0573.0128.

MB_08 SAP 4057006

Contraindicações: Hipersensibilidade a quaisquer componentes de sua fórmula. **Interações medicamentosas:** Devido à elevada ligação de cetoprofeno com proteínas plasmáticas, é necessário reduzir a dosagem de anticoagulantes, fenitoínas ou sulfamidas quando administrados concomitantemente.³

Material produzido em Fevereiro/2012



SE PERSISTIREM OS SINTOMAS, O MÉDICO DEVERÁ SER CONSULTADO.

Material técnico-científico de distribuição exclusiva à classe médica.

REV.ORT.ILUST 4ED CICLO 10/12 - 7005742

achê